

24. von Schroeder HP, Botte MJ, Gellman H. Anatomy of the juncturae tendinum of the hand. *J Hand Surg Am.* 1990;15:595-602.
25. Hirai Y, Yoshida K, Yamanaka K, Inoue A, Yamaki K, Yoshizuka M. An anatomic study of the extensor tendons of the human hand. *J Hand Surg Am.* 2001;26:1009-15.
26. von Schroeder HP, Botte MJ. Anatomy of the extensor tendons of the fingers: variations and multiplicity. *J Hand Surg Am.* 1995;20:27-34.
27. von Schroeder HP, Botte MJ. Functional anatomy of the extensor tendons of the digits. *Hand Clin.* 1997;13:51-62.
28. Nimbarte AD, Kaz R, Li ZM. Finger joint motion generated by individual extrinsic muscles: a cadaveric study. *J Orthop Surg Res.* 2008;3:27.
29. Klena JC, Riehl JT, Beck JD. Anomalous extensor tendons to the long finger: a cadaveric study of incidence. *J Hand Surg Am.* 2012;37:938-41.
30. Pinar Y, Gövsa F, Bilge O, Celik S. Accessory tendon slip arising from the extensor carpi ulnaris and its importance for wrist pain. *Acta Orthop Traumatol Turc.* 2012;46:132-5.
31. Goldscheider L. Leonardo da Vinci – The Artist and the Man. Oxford: Phaidon Press; 1945.
32. Esperança Pina JA. Anatomia Humana da Locomoção. 4ª ed. Lisboa: Lidel; 2010.
33. Gelée Th. L'Anatomie Française, en Forme d'Abbrégé. Recueillie des meilleurs auteurs qui ont écrit de cette Science. Rouen: David Berthe-  
lin; 1663.
34. Lieutaud M. Anatomie historique et pratique. Nouvelle édition augmentée de diverses remarques par M. Portal. Paris : chez Vincent; 1776.
35. Poissonnier PI. Abrégé d'Anatomie à l'Usage des Élèves en Médecine & Chirurgie. Paris; MC; 1783
36. Sabatier M. Traité Complet d'Anatomie, ou Description de Toutes les Parties du Corps Humain. Tome I: Myologie. 3ème ed. Paris: Théophile Barrois; 1791.
37. Boyer B. Traité Complet D'anatomie, ou Description de toutes les Parties du Corps Humain. Tome II: Myologie. 4ème ed. Paris: Migneret Imprimeur; 1815.
38. Bichat X. Traité d'Anatomie Descriptive. Tome II. Paris: Gabon et Compagnie Libraires; 1823.
39. Cruveilhier J. Traité d'Anatomie Descriptive. 4ème ed. Paris: Asselin; 1862.
40. Henson RA, Ulrich H. Schumann's hand injury. *Br Med J.* 1978;1:900-3.
41. Ballantyne J. Schumann's hand injury. *Br Med J.* 1978;1:1142
42. Mather H. Schumann's hand injury. *Br Med J.* 1978;1:1281
43. Walker A. Schumann's hand injury. *Br Med J.* 1978;1:1420.
44. Henson RA. Schumann's hand injury. *Br Med J.* 1978;1:1348.
45. Sén J. Playing the piano: playing with fire? A study of the occupational hazards of piano playing. A Dissertation submitted for the degree in MA in Music . New York: New York City University Music Department; 1991.

# Variação Anatómica Rara de Ausência do Nervo Ciático: Completamente Substituído Pelos Nervos Tibial e Fibular Comum



## Rare Anatomical Variation of Absence of the Sciatic Nerve: Completely Substituted by the Tibial and Common Fibular Nerve

Paulo COELHO<sup>1</sup>, Catarina MELO<sup>1</sup>, António BERNARDES<sup>1</sup>  
*Acta Med Port* 2013 May-Jun;26(3):283-286

### RESUMO

**Introdução:** Existem várias publicações referindo variantes anatómicas do nervo ciático, algumas associadas a síndromes clínicas (como sendo a síndrome do músculo piriforme). Neste contexto, pretendemos apresentar uma variante anatómica rara do nervo ciático.

**Casos clínicos:** Dois cadáveres leucodérmicos, masculinos, com 74 e 78 anos, falecidos de morte natural, sem patologia do membro inferior. Em ambos os casos, observou-se ausência do nervo ciático direito, tendo os nervos tibial e fibular comum origem e trajecto independentes, desde a sua origem nas raízes lombo-sagradas até à região poplíteia. O nervo ciático contralateral apresentava a anatomia habitual.

**Discussão:** Analisando a literatura, na Medline, realçamos que apresentamos dois casos raros de ausência do nervo ciático, com origem e trajecto independentes dos nervos tibial e fibular comum. Esta variante poderá ter implicações clínicas, nomeadamente ser um factor de risco para o insucesso de bloqueios anestésicos poplíteos e para a síndrome do músculo piriforme.

**Palavras-chave:** Cadáver; Nervo Ciático; Nervo Tibial; Síndrome do Músculo Piriforme; Variação Anatómica.

### ABSTRACT

**Introduction:** There are several reports of sciatic nerve anatomical variations. Some are associated with clinical entities, such as piriformis syndrome. We aim to report a rare anatomical variation of this nerve.

**Cases report:** Two leucodermic, 74 and 78-year-old male subjects, deceased of natural causes, without lower limb relevant medical history. In both subjects, the right sciatic nerve was absent, with an independent origin and course of the tibial and common fibular nerves. The contralateral sciatic nerve had the common anatomical presentation.

**Discussion:** After the analysis of the available data indexed in Medline, we conclude that we are reporting two cases of a rare anatomical variation (the absence of sciatic nerve, with an independent origin and course of the tibial and common fibular nerve). This anatomical variation may have clinical importance, as it may be, for example, a risk factor to unsuccessful sciatic nerve popliteal blocks and to the piriformis syndrome.

**Keywords:** Cadaver; Genetic Variation; Muscle, Skeletal/abnormalities; Piriformis Muscle Syndrome; Sciatic Nerve/abnormalities; Tibial Nerve.

1. Instituto de Anatomia Normal. Faculdade de Medicina da Universidade de Coimbra. Coimbra. Portugal.

Recebido: 28 de Novembro de 2012 - Aceite: 23 de Fevereiro de 2013 | Copyright © Ordem dos Médicos 2013

## INTRODUÇÃO

O nervo ciático é um dos principais nervos do membro inferior. Resulta da união dos ramos ventrais das raízes L4-S3, que formam dois nervos (tibial e fibular comum), que se encontram dentro de uma mesma bainha epineural. Habitualmente, o nervo atravessa o grande foramen ciático, inferiormente ao músculo piriforme e termina na região poplíteia, bifurcando-se em nervo tibial e fibular comum.<sup>1-4</sup>

Estão publicadas algumas variações anatómicas deste nervo, sendo as mais relevantes as localizadas a nível da origem, particularmente as que se referem à relação com o músculo piriforme.<sup>1,5-11</sup> Algumas variações estão associadas a síndromes álgicas, como sendo a síndrome do piriforme.

Neste contexto, apresentamos uma variação anatómica rara do nervo ciático, com possíveis implicações clínicas.

## CASO CLÍNICO

Apresentamos dois casos de cadáveres masculinos, leucodérmicos, com 74 e 78 anos, falecidos de causas naturais (dados colhidos à chegada ao Instituto de Anatomia). Foram ambos provenientes de doação voluntária expressa em vida, conforme legislação portuguesa em vigor e preservados por embalsamento e em congelador. Procedeu-se à dissecação da região glútea e posterior da coxa de ambos, durante Cursos de Dissecação para Alunos.

Nos dois casos, após dissecação dos músculos glúteos, semitendinoso e bicipite femoral, foram identificados os nervos tibial e fibular comum direitos independentes um do

outro, não se observando o tronco habitual do nervo ciático. Ambos os nervos tinham origem nas raízes lombares e sacradas respectivas, mantendo-se independentes ao longo de todo o seu trajecto, da pélvis à região poplíteia. (Fig.s 1, 2 e 3).

Em ambos os casos, o nervo ciático contralateral apresentava as características anatómicas habitualmente descritas.

## DISCUSSÃO

A pesquisa na Medline utilizando a expressão *sciatic nerve anatomical variations* produz 34 artigos, oito dos quais referentes a variações anatómicas deste nervo.<sup>1,5-11</sup>

A análise dos artigos mostra que uma das variações importantes é a do local de divisão do nervo ciático nos ramos terminais.<sup>10</sup> Nos casos de divisão proximal, ela ocorre na região pélvica (o que na revisão da literatura realizada por Prakash varia entre 4 - 48% dos casos (16,3% na série pessoal que apresenta).<sup>10</sup> Já a divisão distal (mais comum) acontece na região distal da coxa. Outros autores obtiveram resultados semelhantes.<sup>12</sup>

Apesar da variabilidade do local de divisão, nenhum dos artigos encontrados refere casos de ausência de nervo ciático, com origem e trajecto independente dos nervos tibial e fibular comum. Okraszewska, investigou as variações topográficas do nervo, referindo um caso em que o nervo tibial e fibular comum passam já isolados um do outro, inferiormente ao músculo piriforme. Contudo, não especifica se

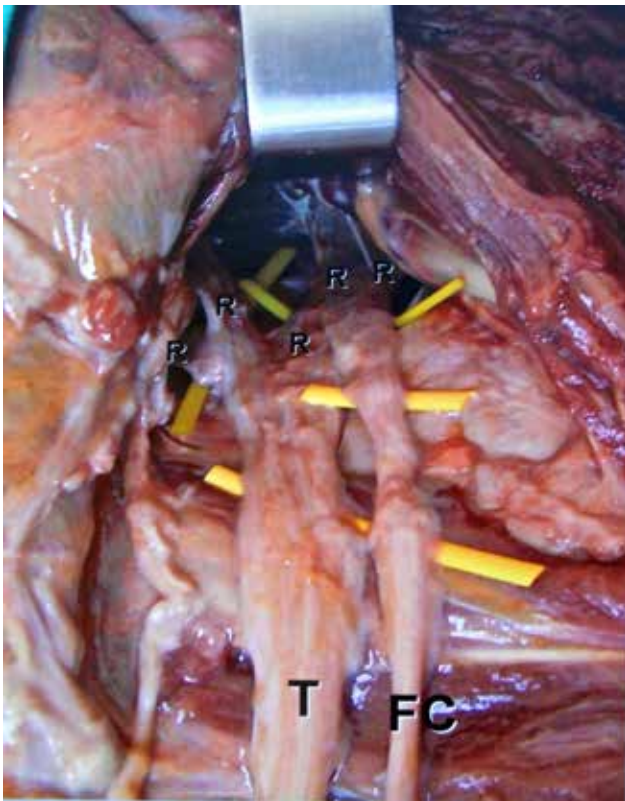

Figura 1 – Dissecção da região glútea do caso 1, observando-se os nervos tibial (T) e fibular comum (FC) independentes e suas raízes (R), com ausência do nervo ciático.

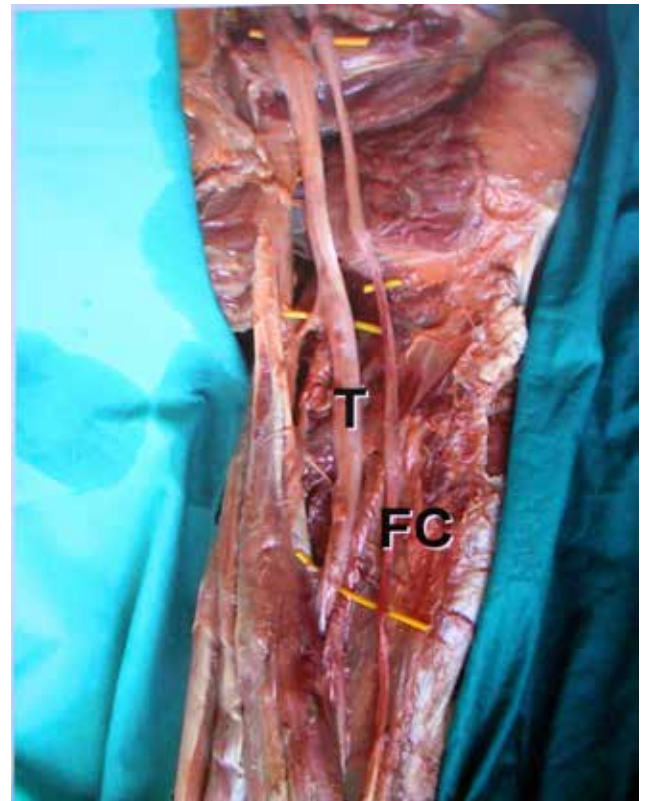


Figura 2 – Dissecção da região posterior da coxa do caso 1, com trajecto independente dos nervos tibial (T) e fibular comum (FC).

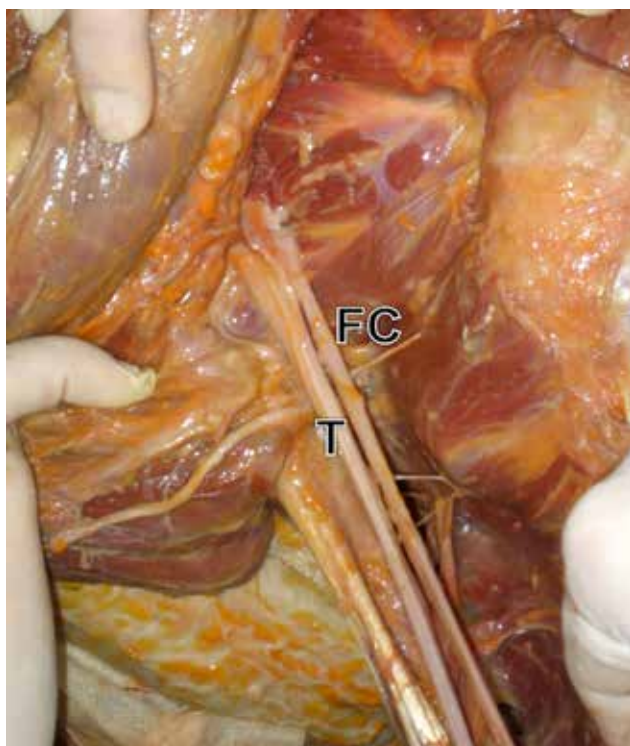


Figura 3 – Dissecção da região glútea do caso 2 com os nervos tibial (T) e fibular comum (FC) independentes.

existia ou não um tronco comum inicial pélvico.<sup>13</sup>

Neste contexto, podemos equacionar uma questão clínica pertinente, acerca da influência da variante que apresentamos no sucesso de bloqueios anestésicos do nervo ciático e seus ramos, a nível poplíteo. Sobre esta questão, Prakash refere que divisões altas do nervo ciático são um factor de risco para o insucesso da técnica,<sup>10</sup> sendo plausível equacionar que a variante que descrevemos também se poderá assumir como um factor de risco para bloqueios inadequados.

Estão descritas variações frequentes da relação do nervo ciático e seus ramos com o músculo piriforme, sendo apresentadas duas classificações distintas. Uma delas (Beaton & Anson)<sup>9,11</sup> descreve seis grupos de variantes diferentes. Nenhum dos grupos se refere à ausência de nervo ciático e a revisão da literatura realizada por Smoll<sup>11</sup> (análise que incidiu sobre 6062 membros, dos quais 1024 não apresentavam a anatomia normal), não refere nenhum caso idêntico ao que apresentamos.

A outra classificação, descrita por Okraszewska,<sup>13</sup> referindo trabalhos de Nizankowski, descreve dois grupos (o grupo I, onde o nervo ciático ou os seus constituintes passam inferiormente ao músculo piriforme e o grupo II em que o nervo ou um dos seus constituintes não passa abaixo do músculo piriforme). Existem três subgrupos no grupo I, sendo o subgrupo IC aquele em que o nervo ciático passa

inferiormente ao músculo, já dividido em dois troncos nervosos (tibial e fibular comum), que não se voltam a unir. Contudo, não há qualquer referência a se existe um tronco comum a nível pélvico, ou se os nervos tibial e fibular comum apresentam uma origem e trajecto independente. Na série pessoal de 36 casos, Okraszewska refere apenas um caso pertencente ao grupo IC.

Relativamente aos grupos de Beaton & Anson, existem várias questões clínicas relevantes. Uma delas é a hipótese de alguns grupos serem mais propensos a lesões do nervo ciático após artroplastia coxo-femoral (grupos II, IV e V).<sup>9</sup> Nestes grupos, o nervo ciático ou um dos seus ramos perfura os músculos piriforme, permitindo, segundo a hipótese apresentada, que o músculo seccionado durante a cirurgia tracione o nervo (ou os seus constituintes) medialmente, causando uma neuropatia do ciático. Os autores referem que a relação anatômica habitual e mais comum (grupo I), seria de baixo risco pois o músculo seccionado não tracionaria as estruturas nervosas. Considerando este mecanismo, especulamos que a variação que apresentamos também não representará um risco significativo para esta complicação, uma vez que ambos os nervos, apesar de independentes, abandonam a pélvis inferiormente ao músculo piriforme, à semelhança do nervo ciático normal.

Outra questão clínica é a relação dos grupos de Beaton & Anson com a síndrome do músculo piriforme. Alguns autores apontam que alguns grupos podem facilitar esta entidade clínica, por compressão do nervo pelo músculo.<sup>8</sup> A comprovar esta hipótese, existem casos publicados que relatam a melhoria clínica após libertação cirúrgica do nervo ciático (ou um dos seus constituintes) da compressão exercida pelo músculo, em casos de algumas variantes.<sup>7,14</sup>

Após a apresentação destes dados, concluímos realçando três aspectos: O mais importante, é que apresentamos uma variante anatômica rara, que não encontramos descrita ou referida nas publicações indexadas na Medline. Por outro lado, esta variante encontra-se inserida num grupo de variantes anatômicas com interesse clínico, especificamente pela importância na etiopatogenia de algumas delas na síndrome do músculo piriforme. Finalmente, a variante descrita poderá influir no sucesso de alguns gestos terapêuticos, nomeadamente bloqueios anestésicos poplíteos e artroplastias da coxo-femoral.

#### CONFLITO DE INTERESSES

Os autores declaram que não houve conflito de interesse na realização deste trabalho.

#### FONTES DE FINANCIAMENTO

Não existiram fontes externas de financiamento para a realização deste artigo.

#### REFERÊNCIAS

1. Ndiaye A, Sakho Y, Fall F, Dia A, Sow ML. Sciatic nerve in gluteal portion: application of sciatic nerve post injection lesion. *Morphologie*. 2004;88:135-8.
2. Netter FH. Atlas of human anatomy. 5th ed. East Hanover: Saunders Elsevier; 2011.
3. Rouvière H, Delmas A. Anatomia humana: descritiva, topográfica y

- funcional. Tomo III. Miembros, sistema nervioso central. 9.<sup>a</sup> ed. Paris: Masson; 1987.
4. Bannister LH, Berry MM, Collins P, Dyson M, Dussek JE, Ferguson MW. Gray's Anatomy – The anatomical basis of medicine and surgery. 38th ed. Philadelphia: Churchill Livingstone; 1995.
  5. Babinski MA, Machado FA, Costa WS. A rare variation in the high division of the sciatic nerve surrounding the superior gemellus muscle. *Eur J Morphol.* 2003;41:41-2.
  6. Battaglia PJ, Scali F, Enix DE. Co-presentation of unilateral femoral and bilateral sciatic nerve variants in one cadaver: a case report with clinical implications. *Chiropr Man Therap.* 2012;20:34.
  7. Chen WS. Bipartite piriformis muscle: an unusual cause of sciatic nerve entrapment. *Pain.* 1994;58:269-72.
  8. Güvençer M, Iyem C, Akyer P, Tetik S, Naderi S. Variations in the high division of the sciatic nerve and relationship between the sciatic nerve and the piriformis. *Turk Neurosurg.* 2009;19:139-44.
  9. Pokorny D, Jahoda D, Veigl D, Pinskerová V, Sosna A. Topographic variations of the relationship of the sciatic nerve and the piriformis muscle and its relevance to palsy after total hip arthroplasty. *Surg Radiol Anat.* 2006;28:88-91.
  10. Prakash, Bhardwaj AK, Devi MN, Sridevi NS, Rao PK, Singh G. Sciatic nerve division: a cadaver study in the Indian population and review of the literature. *Singapore Med J.* 2010;51:721-3.
  11. Smoll NR. Variations of the piriformis and sciatic nerve with clinical consequence: a review. *Clin Anat.* 2010;23:8-17.
  12. Ogeng'o JA, El-Busaidy H, Mwika PM, Khanbhai MM, Munguti J. Variant anatomy of sciatic nerve in a black Kenyan population. *Folia Morphol.* 2011;70:175-9.
  13. Okraszewska E, Migdalski L, Jedrzejewski KS, Bolanowski W. Sciatic nerve variations in some studies on the Polish population and its statistical significance. *Folia Morphol.* 2002;61:277-82.
  14. Kosukegawa I, Yoshimoto M, Isogai S, Nonaka S, Yamashita T. Piriformis syndrome resulting from a rare anatomic variation. *Spine.* 2006;31:E664-6.