

Variantes Anatómicas dos Músculos Extensores dos Dedos da Mão



The Anatomical Variations of the Extensor Muscles of the Hand Fingers

Catarina MELO¹, Paulo COELHO², António BERNARDES¹
Acta Med Port 2013 May-Jun;26(3):276-278

RESUMO

Introdução: Os músculos extensores dos dedos da mão estão sujeitos a múltiplas variações, algumas bastante frequentes.

Material e Métodos: Foi efectuada a dissecação da região posterior do antebraço e mão de dois cadáveres, documentando-se as variações anatómicas encontradas.

Resultados: No Caso 1 o extensor comum dos dedos emitia cinco tendões: um para o 2º dedo, um para o 3º dedo, dois para o 4º dedo e um para o 5º dedo; o extensor próprio do indicador emitia dois tendões: um para o dedo indicador e um para o 3º dedo. No Caso 2 o extensor comum dos dedos emitia quatro tendões: um tendão que se unia ao tendão do longo extensor do polegar, um para o 2º dedo, um para o 3º dedo e um para o 4º dedo que, por sua vez, emitia um tendão que se unia ao tendão do extensor do dedo mínimo; o extensor próprio do indicador emitia dois tendões: um para o dedo indicador e outro para o 3º dedo; o extensor do dedo mínimo emitia dois tendões para o 5º dedo.

Discussão/Conclusões: A existência de um tendão duplo do extensor comum dos dedos para o 4º dedo tem sido verificada frequentemente em alguns estudos. É raro existir um tendão do extensor comum dos dedos para o longo extensor do polegar. Um tendão duplo do extensor do dedo mínimo pode ocorrer em 60 a 90% dos casos em alguns estudos. O conhecimento das variações mais frequentes dos tendões dos extensores dos dedos é importante para a prática cirúrgica.

Palavras-chave: Mão/anatomia; Dedo/anatomia; Tendões/anatomia.

ABSTRACT

Introduction: The *extensor* tendons of fingers are subject of many variations, some of them quite frequent.

Material and Methods: The dissection of the posterior region of forearm and hand was carried out, and the anatomical variations were documented.

Results: In Case 1 the *extensor digitorum* divided into 5 tendons: one for the index finger, one for the middle finger, two for the ring finger and one for the little finger; the *extensor indicis proprius* divided into two tendons: one for the index and one for the middle finger. In Case 2 the *extensor digitorum* divided into 4 tendons: one tendon joined the *extensor pollicis longus*, one tendon for the index, one for the middle finger and one for the ring finger with one slip to the little finger; the *extensor indicis proprius* divided into two tendons, one for the index and one for the middle finger; the *extensor digiti minimi* divided into two slips for the little finger.

Discussion/Conclusions: The existence of a double tendon from *extensor digitorum* for the ring finger is described in several studies. The tendinous slip from *extensor digitorum* to *extensor pollicis longus* is not a frequent finding. The double tendon from *extensor digiti minimi* may occur in 60 to 90% of cases. The knowledge of the most common variations of the tendons of *extensor* muscles is very important in surgical practice.

Keywords: Hand/anatomy & histology; Muscle, Skeletal/anatomy & histology; Tendons/anatomy & histology; Thumb.

INTRODUÇÃO

A disposição dos tendões dos músculos extensores dos dedos da mão é muito variável, o que pode ter implicações cirúrgicas, nomeadamente nas situações de trauma e na realização de tenoplastias.

O padrão mais comum dos tendões dos músculos extensores dos dedos da mão é bem conhecido, no entanto, são vários os estudos em cadáver que documentam as múltiplas variações anatómicas a que estes tendões estão sujeitos. Estas variações podem chegar a atingir prevalências elevadas, pelo que devem ser conhecidas pelo cirurgião.

Neste trabalho são apresentados dois casos em que foram encontradas variações anatómicas no padrão dos tendões dos músculos extensor comum dos dedos (ECD), extensor próprio do indicador (EPI) e extensor do dedo mí-

nimo (EDM), durante a dissecação da região posterior do antebraço e mão de dois cadáveres.

CASO CLÍNICOS

Foi realizada a dissecação da região posterior do antebraço e mão de dois cadáveres, um do sexo masculino (Caso 1) e outro do sexo feminino (Caso 2), ambos caucásios.

Os músculos extensores dos dedos foram dissecados desde a sua origem.

Foi seccionado o retináculo dos extensores, expondo os tendões dos músculos extensores, que foram identificados e isolados até à sua inserção nos dedos.

Foram observadas e fotografadas as variações anatómicas dos tendões do ECD, EPI, e EDM.

1. Instituto de Anatomia. Faculdade de Medicina da Universidade de Coimbra. Coimbra. Portugal.

2. Serviço de Neurologia. Centro Hospitalar Universitário de Coimbra. Coimbra. Portugal.

Recebido: 29 de Outubro de 2012 - Aceite: 22 de Janeiro de 2013 | Copyright © Ordem dos Médicos 2013

RESULTADOS

Durante a dissecação, observou-se o padrão dos tendões dos músculos extensores dos dedos da mão, tendo sido encontradas variações anatómicas na sua disposição em dois casos, que aqui são relatados.

No Caso 1 foi realizada a dissecação do antebraço e mão direita e observou-se que:

- o ECD tinha origem na face posterior do epicôndilo lateral do úmero (tendão comum dos extensores) e emitia cinco tendões, distalmente ao retináculo dos extensores: um tendão para o 2º dedo, um tendão para o 3º dedo, dois tendões para o 4º dedo e um para o 5º dedo;

- o EPI tinha origem na face posterior da ulna e emitia dois tendões: um para o dedo indicador e um para o 3º dedo.

Não se verificaram variações nos tendões dos outros músculos da região posterior do antebraço e mão direita no Caso 1. A dissecação do membro superior contralateral revelou que os tendões dos músculos ECD e EPI apresentavam uma disposição de acordo com os padrões mais comuns descritos: o ECD apresentava 4 tendões distalmente ao retináculo dos extensores; o EPI apresentava um tendão para o dedo indicador (Fig.1).

No Caso 2 foi dissecado o antebraço e a mão esquerda tendo sido observado que:

- o ECD emitia quatro tendões, distalmente ao retináculo: um tendão que se unia ao tendão do longo extensor do polegar (LEP), um tendão para o 2º dedo, um tendão para o 3º dedo e um tendão para o 4º dedo que, por sua vez, emitia um tendão que se unia ao tendão do EDM;

- o EPI emitia 2 tendões: um para o dedo indicador e outro para o 3º dedo;

- o EDM emitia dois tendões para o 5º dedo.

No Caso 2 não foram encontradas outras variações na disposição dos tendões dos músculos extensores. No membro superior direito do cadáver não foram encontradas variações na disposição dos tendões dos músculos ECD, EPI e EDM. O ECD apresentava quatro tendões distalmente

te ao retináculo, o EPI apresentava um tendão para o dedo indicador e o EDM apresentava um tendão único para o 5º dedo (Fig. 2).

DISCUSSÃO

Na literatura é descrito que o músculo EPI se insere superiormente na face posterior da ulna e na região adjacente da membrana interóssea, continuando-se inferiormente por um tendão para o dedo indicador, que no dorso da mão é medial ao tendão do ECD.^{1,2} Em vários estudos em cadáver, tem-se verificado que é este o padrão mais frequente do EPI, atingindo uma prevalência de 90% no trabalho de Hirai et al.³⁻⁶ Ocasionalmente, o EPI pode enviar um tendão acessório que se une aos tendões do ECD dos outros dedos.² Nos dois casos descritos neste trabalho, observou-se que o EPI emite dois tendões, um tendão dirige-se para o dedo indicador e o outro para o 3º dedo.

Nos dois casos apresentados observaram-se variações na disposição dos tendões do ECD. O ECD tem origem na face posterior do epicôndilo lateral do úmero. Ao nível do bordo inferior do retináculo dos extensores distinguem-se quatro tendões que divergem no dorso da mão, um para cada dedo.^{1,2}

No Caso 1 deste trabalho, verificou-se que o ECD emitia cinco tendões distalmente ao retináculo dos extensores (um tendão para o 2º dedo, um tendão para o 3º dedo, dois tendões para o 4º dedo e um para o 5º dedo), achado que foi relatado também no estudo de Hirai et al.⁵ Este padrão tem sido verificado na maioria dos casos em alguns estudos em cadáver.^{6,7}

No Caso 1, observou-se que o ECD emitia um tendão duplo para o 4º dedo, com inserção distal única. Esta variação anatómica já tinha sido descrita em vários estudos

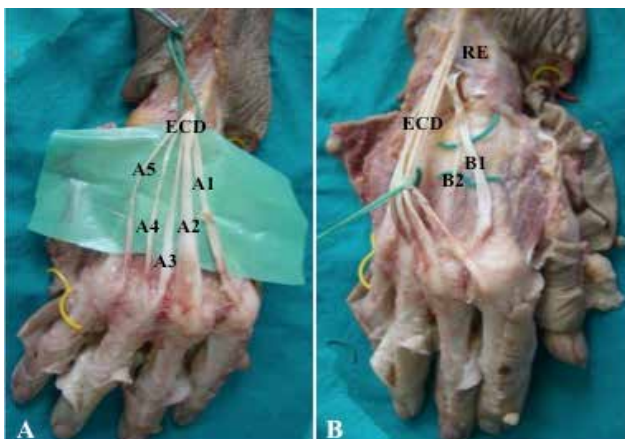


Figura 1 – Caso 1 – A: ECD emite 5 tendões. A1: tendão para o 2º dedo; A2: tendão para o 3º dedo; A3 e A4: tendões para o 4º dedo; A5: tendão para o 5º dedo. B: EPI emite 2 tendões. B1: tendão para o indicador; B2: tendão para o 3º dedo. RE: Retináculo dos extensores.

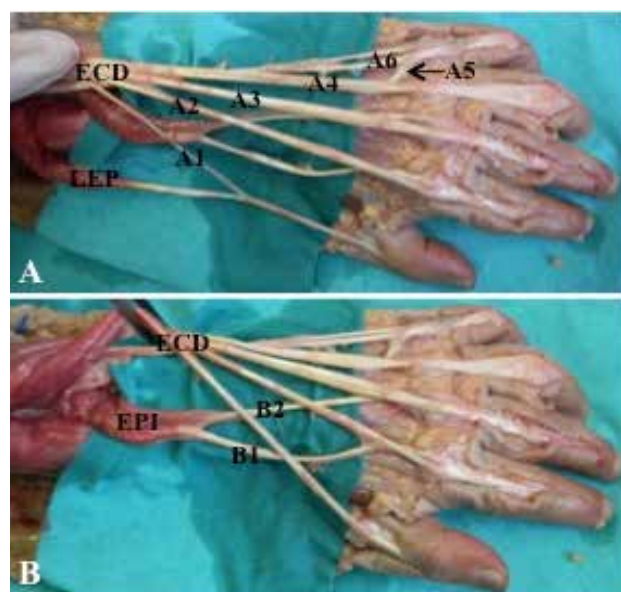


Figura 2 – Caso 2 – A: ECD emite 4 tendões. A1: tendão que se une ao LEP; A2: tendão para o 2º dedo; A3: tendão para o 3º dedo; A4: tendão para o 4º dedo; A5: tendão para o 5º dedo; A6: EDM com 2 tendões. B: EPI emite 2 tendões. B1: tendão para o indicador; B2: tendão para o 3º dedo.

como sendo frequente: num estudo conduzido por Hirai et al. verificou-se em 43% dos casos e num estudo de Celik et al. verificou-se em 24,1%.^{3,5,6,8}

No Caso 2, o ECD emitia quatro tendões: um tendão que se unia ao tendão do longo extensor do polegar (LEP), um tendão para o 2º dedo, um tendão para o 3º dedo e um tendão para o 4º dedo que, por sua vez, emitia um tendão que se unia ao tendão do EDM. O facto do ECD emitir um tendão que se une ao tendão do LEP não ocorre com frequência, estando descrito que ocasionalmente o ECD pode emitir um tendão para o polegar.²

Observou-se também no Caso 2 que o tendão do ECD para o 4º dedo emitia um tendão para o 5º dedo. Esta variação também foi verificada em vários casos descritos por el-Badawi et al.³ Num estudo conduzido por Tanaka et al, em 34% dos casos foi encontrado um tendão comum do ECD para o 4º e 5º dedos.⁹

Outra variação que se observou no Caso 2 foi a existência de dois tendões provenientes do EDM para o 5º dedo. A literatura relata que o músculo EDM tem origem no epicôndilo lateral do úmero (tendão comum dos extensores) e se continua inferiormente por um tendão que se dirige para o 5º dedo.¹

REFERÊNCIAS

1. Rouvière H, Delmas A. Anatomia humana descritiva, topográfica y funcional. 11ª ed. Barcelona: Masson; 2005.
2. Gray H. Gray's anatomy, the anatomical basis of clinical practice. 39th ed. Philadelphia: Elsevier Churchill Livingstone; 2008.
3. el-Badawi MG, Butt MM, al-Zuhair AG, Fadel RA. Extensor tendons of the fingers: arrangement and variations – II. Clin Anat. 1995;8:391-8.
4. Gonzalez MH, Weinzwieg N, Kay T, Grindel S. Anatomy of the extensor tendons to the index finger. J Hand Surg Am. 1996;21:988-91.
5. Hirai Y, Yoshida K, Yamanaka K, Inoue A, Yamaki K, Yoshizuka M. An anatomic study of the extensor tendons of the human hand. J Hand Surg Am. 2001;26:1009-15.
6. Celik S, Bilge O, Pinar Y, Govsa S. The anatomical variations of the

extensor tendons to the dorsum of the hand. Clin Anat. 2008;21:652–9.

Num estudo de Celik et al a prevalência de tendões duplos do EDM atinge 88,9% dos casos, designando-se o tendão medial do EDM por EDM-ulnar e o tendão lateral por EDM-radial.⁶ Este padrão do tendão do EDM tem sido relatado com bastante frequência nos estudos em cadáver, chegando a atingir frequências de 60% e 90% dos casos, de acordo com el-Badawi e Hirai et al, respectivamente.^{3,5,8} O tendão radial do EDM encontra-se frequentemente unido ao tendão do ECD para o 5º dedo.^{2,3,10}

CONCLUSÕES

Existe um grande número de variações no padrão dos tendões dos músculos extensores da mão. O conhecimento destas variações pelo cirurgião é muito importante, nomeadamente quando é realizada a reparação de tendões.

CONFLITO DE INTERESSES

Os autores declaram que não houve conflito de interesse na realização deste trabalho.

FONTES DE FINANCIAMENTO

Não existiram fontes externas de financiamento para a realização deste artigo.

7. Von Schroeder HP, Botte MJ. Anatomy of the extensor tendons of the fingers: variations and multiplicity. J. Hand Surg Am. 1995;20:27-34.
8. Zilber S, Oberlin C. Anatomical variations of the extensor tendons to the fingers over the dorsum of the hand: a study of 50 hands and a review of the literature. Plast Reconstr Surg. 2004;113:214-21.
9. Tanaka T, Moran SL, Zhao C, Zobitz ME, An KN, Amadio PC. Anatomic variation of the 5th extensor tendon compartment and extensor digiti minimi tendon. Clin Anat. 2007;20:677-82.
10. Seradge H, Tian W, Baer C. Anatomic variation of the extensor tendons to the ring and little fingers: a cadaver dissection study. Am J Orthop. 1999;28:399-401.

An Unusual Variety of the Extensor Digiti Muscles: Report with Notes on Repetition Strain Injuries

Variante Anatómica dos Músculos Extensores dos Dedos: Um Achado Involgar Suscitando Comentário sobre Tendinopatias

Maria Alexandra BETTENCOURT PIRES^{1,2}, Diogo CASAL¹, Luis MASCARENHAS de LEMOS¹, Carlos Eduardo GODINHO^{1,2}, Diogo PAIS^{1,2}, João GOYRI O'NEILL^{1,2,3}
Acta Med Port 2013 May-Jun;26(3):278-283

ABSTRACT

In over 500 human cadaveric dissections of arms and forearms, performed to the present date, we find frequent anatomical variations, corresponding to classic descriptions. Last year, we found a singular anatomic variation of the extensor muscles of the forearm, which seems previously undescribed. It is our strong belief that gross anatomy studies, and gross dissection should be updated and reintroduced in modern anatomical studies, for teaching, research, or surgical training purposes. We detected a peculiar anatomical variant of the *Superficial Extensor Digiti* Muscles in the forearm of a human 73 year old male Caucasian cadaver. We clearly identified a thick bundle of muscular fibres, connecting the main muscular shafts of the *Extensor Digiti Minimi*, and the *Extensor Digitorum Communis*

1. Departamento de Anatomia. Faculdade de Ciências Médicas. Universidade Nova de Lisboa. Lisboa. Portugal.

2. Sociedade Anatómica Portuguesa. Lisboa. Portugal.

3. Centro de Estudos e Investigação CEFITEC. Departamento de Física. Faculdade de Ciências e Tecnologia. Universidade Nova de Lisboa. Lisboa. Portugal.

Recebido: 14 de Dezembro de 2012 - Aceite: 03 de Fevereiro de 2013 | Copyright © Ordem dos Médicos 2013

