Efeito de Hidroxietilamido sobre Lesão Renal Aguda em Modelo de Isquemia-Reperfusão Hepática

Effect of Hydroxyethyl Starch on Acute Renal Injury in a Model of Hepatic Ischemia-Reperfusion

Manuel OLIVEIRA-SANTOS, Maria Francelina LOPES, Dora CATRÉ, Esmeralda GONÇALVES, António CABRITA
Acta Med Port 2012 Sep-Oct;25(5):308-316

RESUMO

Introdução: As manobras de controlo vascular hepático utilizadas durante cirurgia de fígado estão normalmente associadas a lesão de isquemia-reperfusão, que pode resultar em disfunção renal aguda. O modelo murino tem sido utilizado para estudo desta lesão. Os hidroxietilamidos têm reconhecidas propriedades anti-inflamatórias e melhoram a microcirculação. Os de terceira geração, nomeadamente o 130/0.4, têm melhor perfil de segurança que hidroxietilamidos anteriores.

Objetivos: Avaliação da lesão renal em modelo murino de lesão de isquemia-reperfusão hepática parcial normotérmica e investigação do efeito do hidroxietilamido 130/0.4 nessa lesão.

Métodos: Distribuíram-se aleatoriamente 72 ratos Wistar do sexo masculino por seis grupos de características idênticas (n = 12 x 6). Em três deles, os de isquemia-reperfusão, clampou-se o pedículo vascular dos lobos hepáticos esquerdo e mediano, induzindo isquemia parcial (70%), e removeu-se o clampe 60 minutos depois (grupos IR + HEA e IR + SH, com administração de hidroxietilamido ou soro fisiológico hipertónico (7,5%) no momento da reperfusão, respetivamente, e grupo IR, sem fluidoterapia). Os grupos de controlo foram operados e tratados segundo o mesmo protocolo, mas sem indução de isquemia (*sham* + HEA, *sham* + SH e *sham*). Após 120 minutos de reperfusão nos grupos de isquemia-reperfusão e 180 minutos de cirurgia nos grupos de controlo colheu-se sangue da artéria aorta para doseamento de creatinina, ureia e alanina aminotransferase e retiraram-se amostras renais e hepáticas para análise histopatológica.

Resultados: Como já publicado pelo nosso grupo, o modelo de lesão de isquemia-reperfusão hepática parcial apresentou lesão hepática. No presente trabalho, o grupo IR teve concentrações médias de creatinina, ureia e *score* histopatológico superiores ao grupo *sham* (p < 0,05). A creatininémia e uremia foram significativamente inferiores tanto no grupo IR + HEA (23,08 µmol/L e 8,38 mmol/L, respetivamente) como no grupo IR + SH (26,59 µmol/L e 7,82 mmol/L) relativamente ao grupo IR (40,101 µmol/L e 11,25 mmol/L). Não se encontrou diferença significativa entre os grupos IR + HEA e IR + SH (marcadores séricos e histopatologia).

Conclusões: O modelo de lesão de isquemia-reperfusão hepática foi eficaz na produção de lesão renal. Tanto o hidroxietilamido 130/0.4 como o soro fisiológico hipertónico foram protetores renais neste contexto e não lesaram o rim no controlo. Justificam-se mais estudos para complementar as implicações clínicas da administração de hidroxietilamido 130/0.4 em cirurgia hepática.

ABSTRACT

Background: Hepatic vascular control techniques employed during liver surgery are usually associated with ischemia-reperfusion injury, which could cause acute renal dysfunction. The murine model has been used in the study of this injury. Hydroxyethyl starch has recognized anti-inflammatory properties and improves microcirculation. Third generation hydroxyethyl starches, namely 130/0.4, show a better safety profile than previous molecules.

Objectives: Evaluation of renal injury in a murine model of partial normothermic hepatic ischemia-reperfusion injury and assessment of hydroxyethyl starch 130/0.4 effect on this injury.

Methods: Seventy-two male Wistar rats were randomized into six groups with identical characteristics (n = 12 x 6). In three of them, the ischemia-reperfusion injury groups, we placed a clamp in the vascular pedicle of the median and left liver lobes, inducing hepatic ischemia (70%), and removed the clamp 60 minutes later (IRI + HES and IRI + HS groups, with HES or hypertonic saline (7.5%) administration during reperfusion, respectively, and IRI group, without fluid therapy). The control groups were sham-operated without hepatic ischemia and treated likewise (*sham* + HES, *sham* + HS and *sham* groups). After 120 minutes of reperfusion in the ischemia-reperfusion injury groups and 180 minutes in the controls we drew blood from the aorta artery for creatinine, urea and alanine aminotransferase quantification and removed kidney and liver samples for histopathological analysis.

Results: As already published by our group, the partial hepatic ischemia-reperfusion injury model showed liver injury. In the present work, the IRI group had higher creatinine, urea and histopathological score than *sham* (p < 0.05). Creatinine and urea mean concentrations were significantly lower both in IRI+HES (23.08 µmol/L and 8.38 mmol/L, respectively) and IRI + HS (26.59 µmol/L and 7.82 mmol/L) when compared to IRI (40.101 µmol/L and 11.25 mmol/L). There was no significant difference between IRI + HES and IRI + HS groups (serum markers and histopathology).

Conclusion: The hepatic ischemia-reperfusion injury murine model was effective in producing kidney injury. Both the hydroxyethyl starch 130/0.4 and the hypertonic saline protected the kidney in this context and were not harmful for this organ in the controls. Further studies are necessary to assess clinical implications of hydroxyethyl starch 130/0.4 administration in liver surgery.

M.O-S.: Unidade de Cirurgia Experimental. Faculdade de Medicina da Universidade de Coimbra. Coimbra. Portugal.
A.C.: Instituto de Patologia Experimental. Faculdade de Medicina da Universidade de Coimbra. Coimbra. Portugal.
M.F.L.: Serviço de Cirurgia Pediátrica. Hospital Pediátrico do Centro Hospitalar e Universitário de Coimbra. Coimbra. Portugal.
D.C.: Serviço de Anestesiologia. Hospital de São Teotónio. Viseu. Portugal
E.G.: Departamento de Matemática. Faculdade de Ciências e Tecnologia da Universidade de Coimbra. Coimbra. Portugal.
Recebido: 16 de Fevereiro de 2012 - Aceite: 14 de Setembro de 2012 | Copyright © Ordem dos Médicos 2012

INTRODUÇÃO

A hemorragia perioperatória é uma complicação frequente no decorrer de cirurgia hepática, nomeadamente na hepatectomia, no transplante e na cirurgia de trauma, estando associada a um aumento da morbilidade e mortalidade pós-operatória.[1] Esta é a base racional da utilização de manobras de controlo vascular hepático, que podem envolver oclusão da circulação aferente, por exemplo a manobra de Pringle,[2] como oclusão aferente e eferente (ex.: exclusão vascular hepática total).[3] Estas técnicas associam-se contudo a lesão de isquemia-reperfusão (IR) hepática. Esta lesão foi descrita em 1975[4] e consiste numa reação inflamatória aguda resultante da interrupção temporária do aporte sanguíneo do órgão, em que se verifica um fenómeno de exacerbação do dano isquémico pela reperfusão tecidular que se segue.

A associação entre doença hepática e renal é bem conhecida. A disfunção renal aguda surge em 40 a 85% dos doentes com insuficiência hepática aguda[5] e em 12 a 70% dos submetidos a transplantação hepática.[6] No último caso o dano renal estará relacionado com a lesão de IR hepática, indutora de agressão sistémica[7], em conjugação com outros fatores agressores, como complicações perioperatórias (instabilidade hemodinâmica), sépsis, fenómenos de rejeição e utilização de fármacos nefrotóxicos.[5]

O modelo murino tem sido utilizado para estudo da técnica de clampagem do pedículo hepático[8] e avaliação do dano renal no contexto de lesão de IR hepática.[7,9-13] Existe evidência de associação entre a disfunção renal (tanto morfológica como funcional) no decorrer da reperfusão e aumento da endotoxinémia, peroxidação lipídica e enzimas lisossómicas no plasma.[9] Mais recentemente tem-se considerado que a ativação do sistema renina-angiotensina-aldosterona, a produção de mediadores inflamatórios e a apoptose das células endoteliais renais são determinantes na agressão renal, que por sua vez é proporcional à gravidade da lesão hepática.[10]

Fisiopatologia da lesão de isquemia-reperfusão

A lesão de IR hepática processa-se em duas etapas: fase inicial (até duas horas pós-reperfusão), em que predomina o stress oxidativo com origem nas células de Kupffer ativadas e fase final (mais de seis horas após reperfusão), essencialmente dependente da ação de neutrófilos.[14] De um modo geral existe dano celular dos hepatócitos e das células endoteliais sinusoidais associado a falência microcirculatória, por desequilíbrio entre fatores vasoconstritores e vasodilatadores.[15]

Os protagonistas da lesão de IR hepática podem dividir-se em fatores celulares (células de Kupffer, neutrófilos, linfócitos e plaquetas) e mediadores (citocinas, espécies reativas de oxigénio - ROS, sistema do complemento, cálcio).[15] De entre os primeiros, destaca-se a ativação das células de Kupffer durante os estádios iniciais da lesão, responsáveis pela produção de ROS e mediadores pró e anti-inflamatórios.

As citocinas mais estudadas são o factor de necrose tumoral alfa (TNFa), responsável tanto por morte celular como por regeneração,[16] interleucinas pró-inflamatórias (IL-1 e IL-6), quimiocinas com poder de atração leucocitário (ex.: IL-8) e moléculas de adesão celular (seletinas, integrinas e moléculas de adesão intercelular).

Durante a lesão de IR hepática as ROS (O2-, OH-, óxido nítrico (NO)) têm origem não só nos grânulos azurófilos dos neutrófilos e células de Kupffer mas também a nível mitocondrial, oxidação da nicotinamida adenina dinucleótido fosfato (NADPH) e da hipoxantina (sistema xantina oxidase), induzindo dano celular direto e expressão de genes pró-inflamatórios.[17]

O metabolismo anaeróbio da célula isquémica leva à conversão sucessiva de adenosina trifosfato (ATP) em adenosina. Estudos demonstram que o último composto confere proteção contra a isquemia pela inibição da ativação de neutrófilos e da produção de ROS, aumentando a concentração de NO.[18]

Na verdade, existe evidência de um papel protetor do NO, possivelmente por melhorar a microcirculação, contrapondo o papel vasoconstritor da endotelina, com efeito negativo para a lesão de IR.[16]

O insulto isquémico e o stress oxidativo levam à reprogramação da expressão genética do hepatócito com finalidade protetora; um dos fatores de transcrição mais estudados é o factor nuclear kappa B (NF-κB). A atividade do NF-κB aumenta durante o período isquémico, induzindo a produção de citocinas, quimiocinas, moléculas de adesão celular, sintetase de NO induzível e ROS. Embora a ação inicial seja pró-inflamatória, após nove a doze horas de reperfusão o NF-κB tem efeito anti-inflamatório.[15]

Hidroxietilamidos

Os hidroxietilamidos (HEA) são soluções de colóides sintéticos utilizados como expansores de volume em grande cirurgia. Os diferentes tipos de HEA têm características farmacocinéticas distintas; diferenciam-se essencialmente pelo peso molecular médio, grau de substituição molar e rácio C_2/C_6.[19]

Um dos HEA de terceira geração, o HEA 130/0.4, tem um grau de substituição molar baixo (0.4). As propriedades farmacocinéticas destes HEA (entre elas a diminuição do grau de substituição molar) estão na origem de uma degradação mais rápida assegurando um melhor perfil de segurança. Em particular, alguns efeitos secundários descritos com a administração dos HEA anteriores não se verificam em estudos clínicos com o HEA 130/0.4, como é o caso da coagulopatia e da disfunção renal.[19]

Adicionalmente, existe evidência de que os HEA de nova geração têm efeitos benéficos na microcirculação e na oxigenação dos tecidos[20] bem como efeito anti-inflamatório, inibindo a adesão de neutrófilos[21] e reduzindo a concentração e expressão de IL-6 e IL-8[22], moléculas de adesão celular[23] e molécula de adesão P-selectina.[24] Verificou-se em modelo animal que a utilização dos HEA diminui a ativação de NF-κB nos leucócitos mono e polimorfonucleares,

a concentração de TNFα, a quimioatração e o sequestro orgânico de neutrófilos.[25]

Hipótese: A administração do HEA 130/0.4 atenua a lesão renal em modelo murino de IR hepática parcial normotérmica.

Objectivo: Pretendeu-se como objectivo principal avaliar a lesão renal em modelo murino na sequência da lesão de IR hepática parcial normotérmica. O objectivo secundário consistiu na investigação do efeito da administração de HEA 130/0.4 no decurso da mesma lesão.

MATERIAL E MÉTODOS

O estudo foi aprovado pela Comissão de Ética da Faculdade de Medicina da Universidade de Coimbra, em concordância com a legislação europeia e com as recomendações do National Institute of Health - Guide for the Care and Use of Laboratory Animals' (National Research Council, Washington: National Academy Press, 1996), e pela Divisão de Bem-Estar Animal da Direção Geral de Veterinária. Os ratos Wistar do sexo masculino pesavam 307,16 ± 26,74 g (média ± desvio padrão).

Os 72 ratos foram divididos em seis grupos (*n* = 12, cada). Três grupos foram submetidos a IR hepática: o grupo IR + HEA em que se administrou o expansor de volume HEA 130/0.4 por via intravenosa no momento da reperfusão, o grupo IR + SH em que se administrou soro fisiológico hipertónico (7,5%) no mesmo momento e o grupo IR, sem injeção de expansor de volume. Os outros três grupos, utilizados como controlo, foram manipulados cirurgicamente mas sem indução de IR hepática: grupo *sham* + HEA em que se injetou o HEA 130/0.4, grupo *sham* + SH com administração de soro fisiológico hipertónico e o grupo *sham*, sem administração de fluidos.

A duração da isquemia nos grupos de isquemia-reperfusão foi de 60 minutos. Após 120 minutos de reperfusão nos grupos de IR e 180 minutos de cirurgia nos grupos *sham* foi colhido sangue da artéria aorta para determinação das concentrações séricas de alanina aminotransferase (ALT), creatinina e ureia, e foram extraídas amostras de rim e fígado para análise histopatológica. De seguida os ratos foram sacrificados por exsanguinação.

Modelo murino de IR hepática

Os procedimentos cirúrgicos foram efectuados sob anestesia com ketamina (115 mg/kg) e cloropromazina (3,5 mg/kg), administrados por via intramuscular, em ventilação espontânea. A temperatura central foi mantida a 37ºC de forma constante por aquecimento com lâmpada. Utilizou-se um modelo de isquemia hepática normotérmica parcial a 70%.[26,27]

Nos grupos IR + HEA, IR + SH e IR, após laparotomia mediana e secção do ligamento falciforme mobilizou-se o fígado, procedeu-se à exposição do pedículo vascular hepático e clampou-se a tríade hepática distalmente à bifurcação com recurso a um clampe microvascular (TKL-2) (Biover AG, Hergiswil, Switzerland), de modo a interromper seletivamente a circulação dos lobos mediano e esquerdo. Este método de isquemia hepática parcial preserva a circulação dos lobos direito e caudado, pelo que evita a congestão venosa mesentérica que se verifica em modelos de isquemia total por insuficiência de anastomoses porto-sistémicas no rato. A alteração da coloração hepática dos segmentos isquémicos comprovou o bom posicionamento do clampe. Uma hora depois foi retirado o clampe vascular, tendo início a reperfusão. Imediatamente antes e nos momentos seguintes à remoção do clampe injetou-se a solução teste nos grupos IR + HEA e IR + SH, respetivamente HEA 130/0.4 e soro fisiológico hipertónico (7,5%). A dose de solução de 13 mL/kg foi administrada na veia femoral esquerda previamente preparada, com um bólus de 1 mL seguida de perfusão intravenosa lenta do volume restante ao ritmo de 2 mL/min. Ao grupo IR não foi administrado qualquer fluido.

Os grupos *sham*, *sham* + HEA e *sham* + SH foram submetidos ao mesmo tipo de cirurgia, com dissecção, mas sem clampagem do pedículo hepático. Ao grupo *sham* + HEA foi injetada a solução de HEA 130/0.4, como supra descrito no grupo IR + HEA, de igual modo para o soro fisiológico hipertónico no grupo *sham* + SH.

Determinação das concentrações séricas de creatinina, ureia e ALT

As amostras sanguíneas foram centrifugadas para separação do plasma, com posterior preservação a -20ºC até determinação da concentração de creatinina, ureia e ALT, utilizando química seca. A análise foi feita em analisador automático para bioquímica (Autoanalisador Vitros 250, Johnson & Johnson®). Os valores das concentrações de creatinina, ureia e ALT foram expressos em µmol/L, mmol/L e UI/L, respetivamente.

Análise histopatológica das amostras renais

Os rins foram fixados em formol tamponado a 10%, desidratados e embebidos em parafina. Coraram-se cortes de 5µm com hematoxilina-eosina ou ácido periódico de Schiff (PAS).

Para avaliação do grau de lesão túbulo-intersticial as lâminas de tecido renal foram examinadas de forma cega (origem das amostras desconhecida). Foram especificamente pesquisados os seguintes sinais de lesão túbulo-intersticial: perda da bordadura em escova, edema intersticial, dilatação tubular, lesão do epitélio tubular, formação de cilindros e detritos celulares.[28] As lesões foram graduadas semi-quantitativamente numa escala de 0 a 4, utilizando o sistema de classificação referenciado noutros estudos,[29] sendo 0: rim normal; 1: lesão mínima (< 5% de envolvimento); 2: lesão ligeira (5% a 25%); 3: lesão moderada (> 25% a 75%); 4: lesão grave (> 75%). Foram observados 10 campos da cortical e medular externa, (aleatoriamente distribuídos) por rim em ampliação ×40.

Análise Estatística

Os dados foram analisados com recurso ao *software* PASW Statistics 18 (SPSS, Inc., Chicago, IL, 251 USA). As amostras obtidas foram descritas graficamente através de

diagramas de extremos e quartis, em que o primeiro quartil representa o percentil 25, o segundo quartil o percentil 50 (mediana) e o terceiro quartil o percentil 75.

A normalidade das distribuições das variáveis escalares em estudo foi analisada pelos testes de Kolmogorov-Smirnov e Shapiro-Wilk. A comparação das médias das variáveis escalares (creatinina e ureia) foi realizada com o teste de análise de variâncias (ANOVA *one-way*) seguido do teste de Tukey *post hoc* para comparação múltipla de médias dos diferentes grupos de tratamento. Para o estudo da variável ordinal *score* histopatológico utilizou-se o teste de Kruskal-Wallis, seguido do teste de Dunn para a comparação múltipla das médias das ordens, duas-a-duas. O teste de Dunn inclui o cálculo do *p-value* segundo a correção de Bonferroni.

O nível de significância utilizado foi 0.05, rejeitando-se a hipótese nula quando $p < 0,05$.

RESULTADOS

O peso médio dos ratos foi semelhante nos diferentes grupos de estudo. Dois ratos do grupo IR + SH morreram durante a administração de soro fisiológico hipertónico, tendo sido excluídos da análise dos marcadores de lesão renal. Como já publicado pelo nosso grupo de trabalho,[30] o modelo de IR hepática foi eficaz na produção de lesão neste órgão, como demonstrado pelo aumento estatisticamente significativo dos marcadores de lesão hepática (ALT e análise histológica) no grupo IR quando comparado com o grupo *sham*. Adicionalmente, a comparação dos mesmos marcadores entre os grupos IR + HEA e IR revelou efeito protetor do HEA 130/0.4 na lesão de IR hepática; já a administração de soro fisiológico hipertónico (IR + SH) não diminuiu significativamente os marcadores de lesão hepática.

Marcadores séricos de lesão renal: creatinina e ureia

Os testes de Kolmogorov-Smirnov e Shapiro-Wilk confirmaram a normalidade da distribuição das variáveis creatinina e ureia. Os testes de ANOVA one-way revelaram que pelo menos um dos grupos exibia concentrações diferentes de creatinina ($p = 0,002$) e ureia ($p < 0,001$).

As médias dos valores da creatininémia e uremia nos seis grupos de estudo estão registadas na Tabela 1. As concentrações de creatinina e de ureia séricas foram inferiores no grupo *sham* em comparação com o grupo IR como se pode inferir da análise descritiva presente nas Fig.s 1 e 2. A diferença entre as médias destes dois grupos revelou-se, como demonstrado na Tabela 2, estatisticamente significativa. Comparando os grupos *sham*, *sham* + SH e *sham* + HEA não se verificaram diferenças em termos médios na creatininémia nem na uremia.

Os marcadores de lesão renal foram inferiores tanto no grupo IR + HEA (23,08 µmol/L de creatinina e 8,38 mmol/L de ureia) como no grupo IR + SH (26,59 µmol/L de creatinina e 7,82 mmol/L de ureia) em relação ao grupo IR (40,101 µmol/L de creatinina e 11,25 mmol/L de ureia) (Tabela 1), apresentando esta diferença de significado estatístico (Tabela 2). Comparando IR + HEA e IR + SH, não se verificou diferença significativa (Tabela 2).

Análise histopatológica renal

O *score* histopatológico revelou menor gravidade de lesões renais nos grupos *sham*, *sham* + HEA e *sham* + SH quando comparados com o grupo IR, com significado estatístico (Fig. 4 e Tabela 2).

Já na comparação entre o grupo *sham* e os grupos *sham* + HEA e *sham* + SH não se detetaram diferenças significativas (Tabela 2). As lesões histológicas renais observadas nos ratos destes três grupos foram pouco extensas e incluíram com maior frequência perda parcial da bordadura em escova das células do epitélio tubular e necrose isolada de células epiteliais (Fig. 3 – (A), (B) e (H)).

No grupo IR, com score histopatológico de maior gravidade, observou-se além da perda generalizada da bordadura em escova, dilatação tubular, desagregação da arquitetura epitelial e necrose celular confluente (Fig. 3 – (C) e (D)). Ocasionalmente foram observados 'moldes tubulares'.

Tabela 1 - Valores dos marcadores séricos de lesão renal

Grupos	**Creatinina** (µmol/L)			**Ureia** (mmol/L)		
	Média	DP	Mín;máx	Média	DP	Mín;máx
IR	40,01	17,87	13,30;88,60	11,25	1,06	9,60;13,20
IR+HEA	23,08	6,78	11,70;32,10	8,38	1,22	6,10;10,40
sham	28,03	7,42	16,50;41,40	8,15	2,78	5,80;15,80
***sham*+HEA**	26,68	6,47	15,40;34,00	9,55	1,56	7,30;11,90
IR+SH	26,59	7,78	15,00;39,90	7,82	1,47	5,40;9,80
***sham*+SH**	27,71	7,32	16,50;41,40	7,48	1,42	5,80;11,00

DP- desvio padrão.

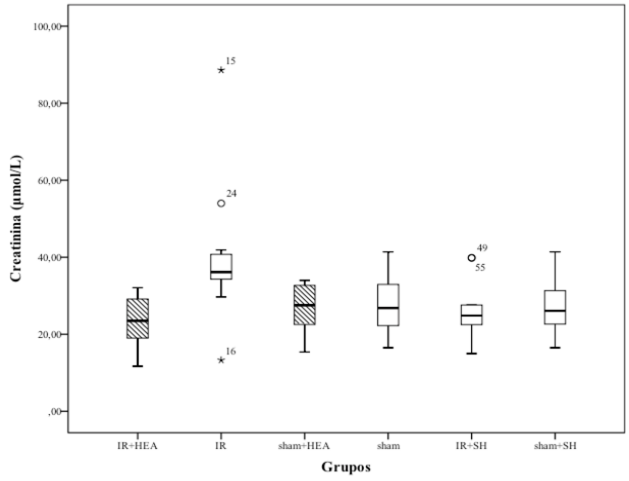

Fig. 1 – Níveis de creatinina nos diferentes grupos. Os grupos representados a tracejado foram tratados com HEA.

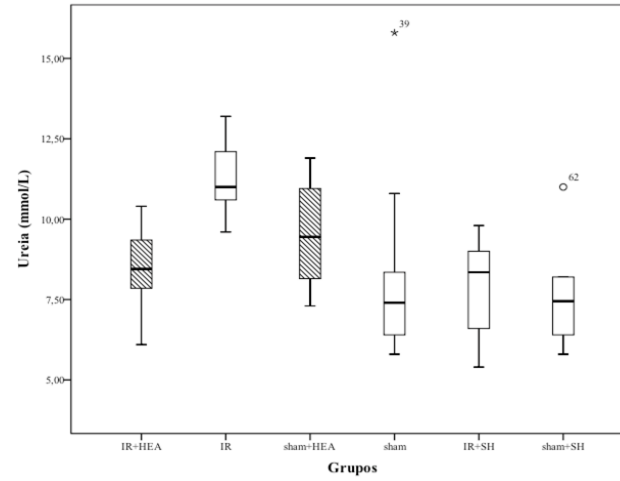

Fig. 2 – Níveis séricos de ureia nos diferentes grupos. Os grupos representados a tracejado foram tratados com HEA.

Tabela 2 - Comparação múltipla das médias das variáveis, duas-a-duas, pelo teste de Tuckey post hoc (creatinina e ureia) e teste de Dunn (score histopatológico)*

Grupos	Creatinina		Ureia		*Score* Histopatológico	
	Dif	*p*	Dif	*p*	*p*	p_{aj}
IR IR+HEA	16,933	**0,001**	2,867	**0,001**	0,061	0,917
IR *sham*	11,983	**0,045**	3,100	**0,000**	**0,000**	**0,001**
IR *sham*+HEA	13,333	**0,018**	1,691	0,153	**0,001**	**0,009**
IR IR+SH	13,418	**0,026**	3,430	**0,000**	0,788	1,000
IR *sham*+SH	12,300	**0,037**	3,767	**0,000**	**0,000**	**0,001**
IR+HEA *sham*+HEA	-3,600	0,946	-1,175	0,533	0,121	1,000
IR+HEA *sham*	-4,950	0,820	0,233	0,999	**0,028**	0,420
IR+HEA IR+SH	-3,515	0,960	0,563	0,970	**0,040**	0,599
IR+HEA *sham*+SH	-4,633	0,858	0,900	0,781	**0,029**	0,437
sham+HEA *sham*	-1,350	0,999	1,408	0,330	0,519	1,000
sham+HEA IR+SH	0,085	1,000	1,738	0,170	**0,000**	**0,006**
sham+HEA *sham*+SH	-1,033	1,000	2,075	**0,041**	0,529	1,000
IR+SH *sham*+SH	-1,118	1,000	0,337	0,997	**0,000**	**0,001**
IR+SH *sham*	-1,435	0,999	-0,330	0,997	**0,000**	**0,000**
sham+SH *sham*	-0,317	1,000	-0,667	0,926	0,987	1,000

Dif – diferença média entre os grupos; p_{aj} – *p-value* ajustado segundo a correção de Bonferroni.

*As comparações com diferença significativa, ao nível de significância de 0.05, estão assinaladas a azul escuro.

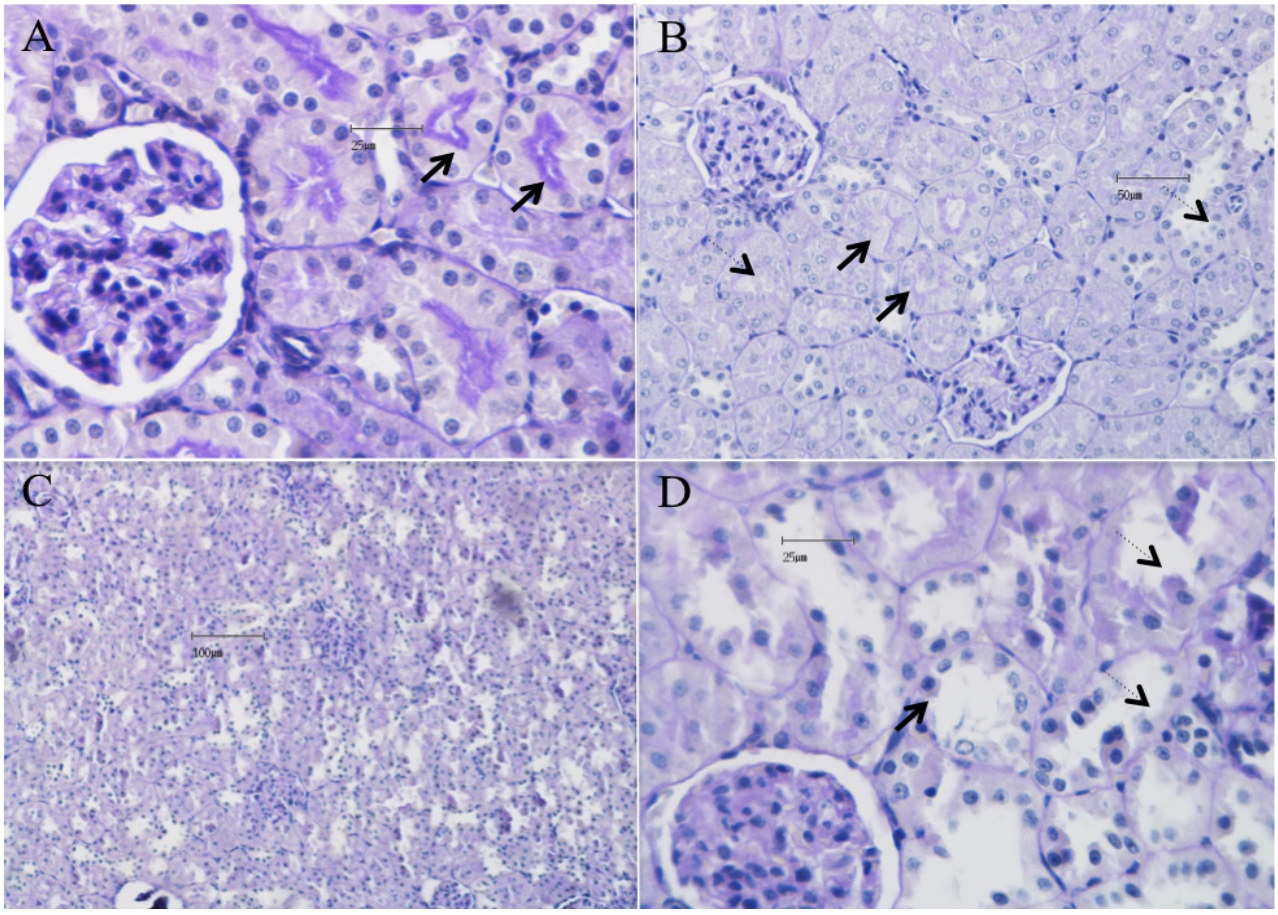

Fig. 3_1 – Resultados histomorfológicos: fotomicrografias das amostras renais coradas com ácido periódico de Schiff (PAS). (A) – Imagem do grupo *sham* (com ampliação ×40) onde se visualiza a bordadura em escova dos túbulos contornados proximais (setas). (B) – Grupo *sham* + HEA (×20), observando-se arquitetura conservada com perda parcial da bordadura em escova (setas) e necrose de células epiteliais (cabeças de seta). (C) – Arquitetura celular desorganizada numa amostra do grupo IR (×10). (D) – Pormenor de uma lâmina do grupo IR (×40), com perda generalizada da bordadura em escova, dilatação tubular (seta), desagregação da arquitetura epitelial (cabeças de seta) e necrose celular confluente.

Nos grupos IR + HEA e IR + SH observaram-se as mesmas lesões que no grupo IR mas menos pronunciadas quer em gravidade quer em extensão (Fig. 3 – (E), (F) e (G)). Essa diferença não foi contudo significativa (Tabela 2).

DISCUSSÃO

Este trabalho demonstra que o modelo de IR hepática parcial normotérmica é eficaz na produção de lesão renal, verificando-se atenuação da mesma sob expansão de volume com HEA 130/0.4. Conforme já publicado pelo nosso grupo, verificou-se que o modelo apresenta também lesões hepáticas.[30]

Publicações anteriores já demonstraram a existência de lesão renal em ratos submetidos a isquemia hepática parcial (70%) seguida de reperfusão.[10-12,31,32] Nestes trabalhos a lesão renal foi objetivada por elevação de marcadores bioquímicos, visualização de alterações histológicas como necrose, edema e vacuolização de células tubulares, dilatação e atrofia tubular, existência de 'moldes tubulares', infiltração neutrofílica e aumento da permeabilidade vascular, entre outros.

O modelo de isquemia hepática parcial evita a congestão esplâncnica associada à isquemia hepática total, com a vantagem de ser tecnicamente simples.[27] No entanto, há evidência de assimetria do fluxo sanguíneo hepático durante a reperfusão, sendo superior nos lobos não isquémicos pela menor resistência vascular neste território.[33] Consequentemente, alguns autores optam por outras abordagens, como a hepatectomia dos lobos não isquémicos prévia à reperfusão[9] e a isquemia hepática total com shunt portossistémico.[33] No nosso trabalho optámos pela isquemia hepática parcial dada a simplicidade técnica, boa reprodutibilidade e os resultados satisfatórios previamente obtidos. [10-12,31,32]

Os nossos resultados permitem concluir que o grupo IR apresentou lesões renais, comprovadas pelas concentrações de creatinina e ureia e *score* histopatológico que se revelaram significativamente superiores no modelo IR em comparação com o *sham*. Estes resultados são concordantes com os da literatura,[7,9-13,31-33] nomeadamente no que se refere ao tipo de lesões microscópicas observadas: perda generalizada da bordadura em escova, dilatação e necrose tubular, desagregação da arquitetura epitelial e 'moldes tubulares'. Estes dados reforçam o papel importante da lesão de IR hepática no desenvolvimento de disfunção renal.

Dado o princípio dos efeitos benéficos dos HEA em

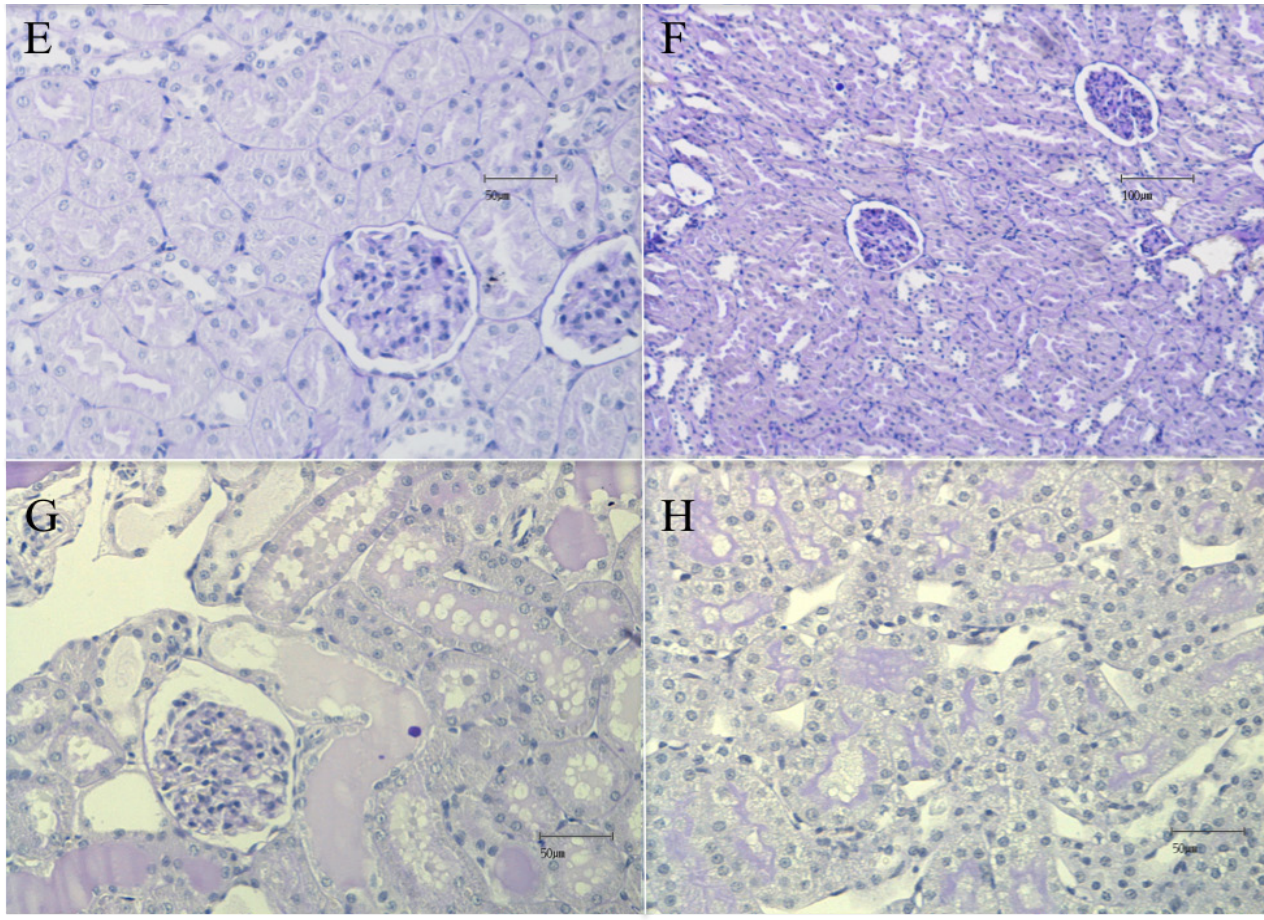

Fig. 3_2 – Resultados histomorfológicos: fotomicrografias das amostras renais coradas com ácido periódico de Schiff (PAS). Fotomicrografias do grupo IR + HEA, em (E) e (F), com ampliação ×20 e ×10 respetivamente, e do grupo IR + SH (G), com ampliação ×20, em que se observam lesões menos marcadas comparativamente ao grupo IR, na Fig. 3_1. (H) – Imagem do grupo *sham* + SH (×20).

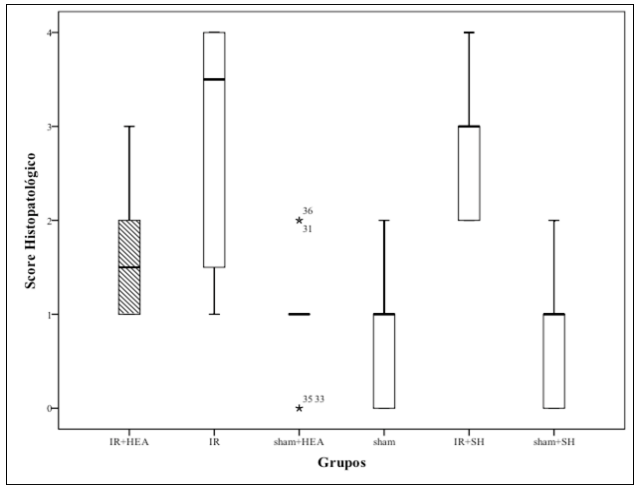

Fig. 4 – *Score* histopatológico nos seis grupos do estudo.

grandes cirurgias, por apresentarem propriedades anti-inflamatórias e melhoria na microcirculação, bem como dados atuais da melhoria do perfil de segurança destes expansores de volume de terceira geração[19] e ainda a evidência de efeito protetor em modelos animais de IR cerebral[34] e muscular,[35] colocámos a hipótese de que estes colóides atenuam a lesão multissistémica de IR hepática.

O nosso grupo concluiu previamente[30] que o HEA 130/0.4 tem efeito protetor na lesão do fígado no modelo de IR hepática. Nesse trabalho verificou-se uma maior atenuação da lesão hepática no grupo em que se administrou HEA em comparação com o grupo de controlo em que foi aplicado soro fisiológico hipertónico. Assim, concluiu-se que o efeito protetor hepático decorre provavelmente das propriedades moleculares do HEA, parecendo a propriedade de expansor de volume menos relevante.

A análise dos marcadores de disfunção renal não revelou diferença estatisticamente significativa entre os grupos *sham*, *sham* + HEA e *sham* + *SH*, o que mostra que no nosso modelo nem o HEA 130/0.4 nem o soro fisiológico hipertónico lesaram o rim.

Os resultados do presente estudo sugerem efeito protetor do HEA 130/0.4 na lesão renal por IR hepática. Identificaram-se níveis de creatinina e ureia significativamente inferiores no grupo tratado com HEA (IR + HEA) relativamente ao grupo IR. A avaliação histopatológica também mostrou atenuação das lesões no grupo IR + HEA comparativamente ao grupo IR, embora a análise estatística não revelasse diferença significativa entre os mesmos gru-

pos. Da mesma forma, houve atenuação da lesão renal no grupo IR + SH em comparação com IR, com exceção do *score* histopatológico. A discrepância entre os marcadores séricos e a histopatologia renal poderá dever-se ao tempo relativamente curto de reperfusão (120 min) e de ação do fármaco. Hipoteticamente, nesse período de tempo a ação benéfica da fluidoterapia apenas se traduziria a nível bioquímico e não estrutural.

O soro fisiológico hipertónico (7,5%) foi utilizado como controlo de volume na mesma dose do HEA (13 mL/kg). O soro fisiológico normal não tem um efeito de volume comparável aos colóides, devido à menor retenção intravascular, pelo que, para funcionar como controlo, a dose necessária seria três a cinco vezes superior à do HEA. Neste modelo murino tal volume seria excessivo e causa de mortalidade acrescida, pelo que se optou pela administração de soro fisiológico hipertónico.

Contrariamente aos resultados obtidos no fígado do nosso modelo de lesão hepática,[30] não se detetaram diferenças significativas entre os marcadores séricos de lesão renal nos grupos de IR + HEA e IR + SH. Assim, o efeito protetor renal do HEA 130/0.4 pode decorrer da expansão de volume, não se podendo afirmar que seja exclusivamente devido às suas propriedades moleculares.

A causa do efeito protetor dos HEA na lesão de IR hepática não está estabelecida. Especula-se que estará relacionada com a diminuição da inflamação, facto este que se encontra na base fisiopatológica do fenómeno de IR, através de interferência com fatores celulares (inibição da ativação, adesão e sequestro de neutrófilos) e mediadores (inibição de citocinas e moléculas de adesão celular).[21,22,25]

Estudos recentes sugerem um efeito protetor do HEA 130/0.4 na função renal, nomeadamente num modelo ovino de choque endotoxémico[36] e em transplantação renal em humanos.[37] No entanto ainda existe controvérsia sobre os alegados efeitos benéficos.[19,38] Uma revisão sistematizada recente menciona efeitos deletérios renais dos HEA em comparação com outros fármacos utilizados em fluidoterapia para ressuscitação, especialmente em doentes sépticos,[39] enquanto que um ensaio randomizado e controlado em doentes vítimas de traumatismo penetrante demonstra proteção renal do HEA 130/0.4 relativamente ao soro fisiológico.[40]

A disfunção renal em cirurgia do fígado tem implicações na morbilidade e mortalidade pós-operatória, tendo-se vindo a constatar um papel importante do fenómeno de IR hepática na génese desta lesão. Mais recentemente Park e colaboradores[31,32] constataram que a lesão renal decorrente da IR hepática em modelo experimental potencia a própria lesão hepática. Os autores afirmam que a proteção renal reduz o dano hepático independentemente da lesão de IR hepática primária. Esta investigação reforça a importância do controlo da disfunção renal no contexto da lesão multissistémica decorrente de IR hepática.

A constatação de proteção renal pela administração de HEA 130/0.4 em cirurgia hepática, baseada nos resultados experimentais aqui registados, deve ser analisada com a devida precaução e requer avaliação complementar, nomeadamente clínica.

Um aspeto que poderá ser considerado como limitação deste trabalho prende-se com a especificidade relativamente baixa dos métodos de avaliação de disfunção renal. Atualmente são utilizados outros procedimentos para este efeito, como o doseamento de marcadores inflamatórios (ex.: TNFα, moléculas de adesão celular) e de stress oxidativo, cálculo da *clearance* da creatinina, deteção da apoptose de células renais, visualização do citoesqueleto de actina e infiltração neutrofílica, avaliação da permeabilidade vascular, entre outros.[10,13] No entanto, este trabalho analisou parâmetros classicamente associados à função renal (concentração de creatinina e ureia séricas) em combinação com exame histopatológico objetivado pelo cálculo de um *score*. Exames mais específicos e dispendiosos seriam necessários no caso de se pretender estudar a fisiopatologia da lesão ou se na avaliação inicial não se obtivessem resultados positivos. No nosso caso, dado que os marcadores empregues foram adequados para que os resultados apresentassem robustez nas conclusões da investigação, outras análises mais específicas poderão ser dispensadas.

CONCLUSÕES

Este trabalho de investigação experimental permitiu concluir que o modelo murino de IR hepática parcial normotérmica é eficaz na produção de lesão renal e que a administração do expansor de volume de terceira geração HEA 130/0.4 e de soro fisiológico hipertónico (7,5%) atenuam o dano renal neste contexto. Adicionalmente, estes agentes não lesionaram o rim. Este trabalho permite acrescentar o papel protetor do HEA 130/0.4 na disfunção renal por lesão de IR hepática e replica resultados já conhecidos de lesão renal em modelos de IR hepática.

Estas conclusões abrem expectativas em relação ao benefício da utilização do HEA 130/0.4 em cirurgia hepática para prevenção da disfunção renal, hipótese que deve ser testada clinicamente.

CONFLITO DE INTERESSES

Os autores declaram a inexistência de conflitos de interesse.

FONTES DE FINANCIAMENTO

Não existiram fontes externas de financiamento para a realização deste artigo.

REFERÊNCIAS

1. Sitzmann JV, Greene PS. Perioperative predictors of morbidity following hepatic resection for neoplasm: a multivariate analysis of a single surgeon experience with 105 patients. Ann Surg. 1994;219:13-7.
2. Pringle JH. Notes on the arrest of hepatic haemorrhage due to trauma. Ann Surg. 1909;48:541-9.
3. Smyrnotis V, Farantos C, Kostopanagiotou G, Arkadopoulos N. Vascular control during Hepatectomy: Review of Methods and Results. World J of Surg. 2005;29:1384-96.

4. Toledo-Pereyra LH, Simmons RL, Najarian JS. Protection of the ischemic liver by donor pretreatment before transplantation. Am J Surg. 1975;129:513-7.
5. Betrosian AP, Agarwal B, Douzinas EE. Acute renal dysfunction in liver diseases. World J Gastroenterol. 2007;13:5552–9.
6. Chuang FR, Lin CC, Wang PH, Cheng YF, Hsu KT, Chen YS, et al. Acute renal failure after cadaveric related liver transplantation. Transplant Proc. 2004;36:2328–30.
7. Jiang H, Meng F, Li W, Tong L, Qiao H, Sun X. Splenectomy ameliorates acute multiple organ damage induced by liver warm ischemia reperfusion in rats. Surgery. 2007;141(1):32-40.
8. Tralhão JG, Abrantes AM, Gonçalves C, Carvalho C, Portela I, Laranjo M, et al. Estudo experimental do impacto da clampagem selectiva da veia porta na função hepatocelular.. Rev Port Cirur Cardiotorac Vasc. 2009;16:171-6.
9. Kudo Y, Egashira T, Takayama F, Yamanaka Y, Shimada T. Investigation of the renal injury caused by liver ischemia-reperfusion in rats. Arch Toxicol. 1993;67:502–9.
10. Lee HT, Park SW, Kim M, D'Agati VD. Acute kidney injury after hepatic ischemia and reperfusion injury in mice. Lab Invest. 2009;89:196–208.
11. Behrends M, Hirose R, Park YH, Tan V, Dang K, Xu F, et al. Remote renal injury following partial hepatic ischemia/reperfusion injury in rats. J Gastrointest Surg. 2008;12:490–5.
12. Park SW, Chen SW, Kim M, D'Agati VD, Lee HT. Human activated protein C attenuates both hepatic and renal injury caused by hepatic ischemia and reperfusion injury in mice. Kidney Int. 2009;76:739-50.
13. Polat C, Tokyol C, Kahraman A, Sabuncuoglu B, Yilmaz S. The effects of desferrioxamine and quercetin on hepatic ischemia-reperfusion induced renal disturbance. Prostaglandins Leukot Essent Fatty Acids 2006;74:379–83.
14. Lentsch AB, Kato A, Yoshidome H, McMasters KM, Edwards MJ. Inflammatory Mechanisms and Therapeutic Strategies for Warm Hepatic Ischemia/Reperfusion Injury. Hepatology .2000;32:169-73.
15. Montalvo-Jave EE, Escalante-Tattersfield T, Ortega-Salgado JA, Piña E, Geller DA. Factors in the pathophysiology of the liver ischemia-reperfusion injury. J Surg Res. 2008;147:153-9.
16. Teoh NC, Farrell GC. Hepatic ischemia reperfusion injury: pathogenic mechanisms and basis for hepatoprotection. J Gastroenterol Hepatol. 2003;18:891-902.
17. Ildefonso JA, Arias-Díaz J. Fisiopatología de la lesión hepática por isquemia-reperfusión. Cir Esp 2010;87:202-9.
18. Ward PA, Cunningham TW, McCulloch KK, Johnson KJ. Regulatory effects of adenosine and adenine nucleotides on oxygen radical responses of neutrophils. Lab Invest. 1988;58:438–47.
19. Westphal M, James MF, Kozek-Langenecker S, Stocker R, Guidet B, Van Aken H. Hydroxyethyl starches: different products–different effects. Anesthesiology. 2009;111:187-202.
20. Lang K, Boldt J, Suttner S, Haisch G. Colloids versus crystalloids and tissue oxygen tension in patients undergoing major abdominal surgery. Anesth Analg. 2001;93:405–9.
21. Nohe˙ B, Johannes T, Reutershan J, Rothmund A, Haeberle HA, Ploppa A, et al. Synthetic colloids attenuate leukocyte-endothelial interactions by inhibition of integrin function. Anesthesiolgy. 2005;103:759–67.
22. Lang K, Suttner S, Boldt J, Kumle B, Nagel D. Volume replacement with HES 130/0.4 may reduce the inflammatory response in patients undergoing major abdominal surgery. Can J Anaesth. 2003;50:1009–16.
23. Boldt J, Scholhorn T, Mayer J, Piper S, Suttner S. The value of an albumin-based intravascular volume replacement strategy in elderly patients undergoing major abdominal surgery. Anesth Analg. 2006;103:191–9.
24. Collis RE, Collins PW, Gutteridge CN, Kaul A, Newland AC, Williams DM, et al. The effect of hydroxyethyl starch and other plasma volume substitutes on endothelial cell activation: An in vitro study. Intensive Care Med. 1994;20:37–41.
25. Tian J, Lin X, Zhou W, Xu J. Hydroxyethyl starch inhibits NF-kB activation and prevents the expression of inflammatory mediators in endotoxic rats. Ann Clin Lab Sci. 2003;33:451–8.
26. Lappas CM, Day YJ, Marshall MA, Engelhard VH, Linden J. Adenosine A2A receptor activation reduces hepatic ischemia reperfusion injury by inhibiting CD1d-dependent NKT cell activation. J Exp Med. 2006;203:2639–48.
27. Spiegel HU, Bahde R. Experimental models of temporary normothermic liver ischemia. J Invest Surg. 2006;19:113-23.
28. Kumagai T, Nangaku M, Kojima I, Nagai R, Ingelfinger JR, Miyata T, et al. Glyoxalase I overexpression ameliorates renal ischemia-reperfusion injury in rats. Am J Physiol. 2009;296:F912–21.
29. Hagiwara M, Shen B, Chao L, Chao J. Kallikrein-modified mesenchymal stem cell implantation provides enhanced protection against acute ischemic kidney injury by inhibiting apoptosis and inflammation. Hum Gene Ther. 2008;19:807–19.
30. Catré D, Viana JS, Cabrita AM, Oliveira M, Felizes A, Lopes MF. Hydroxyethyl starch 130/0.4 attenuates early hepatic damage in ischemia/reperfusion injury. Can J Anaesth. 2010;57:439-45.
31. Park SW, Chen SW, Kim M, D'Agati VD, Lee HT. Selective intrarenal human A_1 adenosine receptor overexpression reduces acute liver and kidney injury after hepatic ischemia reperfusion in mice. Lab Invest. 2010;90:476-95.
32. Park SW, Chen SW, Kim M, Brown K, D'Agati VD, Lee HT. Protection against acute kidney injury via A1 adenosine receptor-mediated Akt activation reduces liver injury after liver ischemia and reperfusion in mice. J Pharmacol Exp Ther. 2010;333:736-47.
33. Suzuki S, Nakamura S, Sakaguchi T, Mitsuoka H, Tsuchiya Y, Kojima Y, et al. Pathophysiological appraisal of a rat model of total hepatic ischemia with an extracorporeal portosystemic shunt. J Surg Res. 1998;80:22-7.
34. Xiong L, Lei C, Wang Q, Li W. Acute normovolaemic haemodilution with a novel hydroxyethyl starch (130/0.4) reduces focal cerebral ischaemic injury in rats. Eur J Anaesthesiol. 2008;25:581-8.
35. Inan N, Iltar S, Surer H, Yilmaz G, Alemdaroglu KB, Yazar MA, et al. Effect of hydroxyethyl starch 130/0.4 on ischaemia/reperfusion in rabbit skeletal muscle. Eur J Anaesthesiol. 2009;26:160-5.
36. Ertmer C, Kampmeier TG, Rehberg S, Morelli A, Köhler G, Lange M, et al. Effects of balanced crystalloid vs. 0.9% saline-based vs. balanced 6% tetrastarch infusion on renal function and tubular integrity in ovine endotoxemic shock. Crit Care Med. 2011;39:783-92.
37. Wu Y, Wu AS, Wang J, Tian M, Jia XY, Rui Y, et al. Effects of the novel 6% hydroxyethyl starch 130/0.4 on renal function of recipients in living-related kidney transplantation. Chin Med J. 2010;123:3079-83.
38. Gattas DJ, Dan A, Myburgh J, Billot L, Lo S, Finfer S. Fluid Resuscitation with 6% Hydroxyethyl Starch (130/0.4) in Acutely Ill Patients: An Updated Systematic Review and Meta-Analysis. Anesth Analg. 2012;114:159-69.
39. Dart AB, Mutter TC, Ruth CA, Taback SP. Hydroxyethyl starch (HES) versus other fluid therapies: effects on kidney function. Cochrane Database Syst Rev. 2010;20:CD007594.
40. James MF, Michell WL, Joubert IA, Nicol AJ, Navsaria PH, Gillespie RS. Resuscitation with hydroxyethyl starch improves renal function and lactate clearance in penetrating trauma in a randomized controlled study: the FIRST trial (Fluids in Resuscitation of Severe Trauma). Br J Anaesth. 2011;107:693-702.