

Diagnóstico Pré-Natal de Trombose da Veia Cava Inferior

Prenatal Diagnosis of Inferior Vena Cava Thrombosis



Tânia ASCENSÃO¹, Nuno PEREIRA², Miguel BRANCO¹
Acta Med Port 2021 34(AOP) • <https://doi.org/10.20344/amp.16201>

Palavras-chave: Doenças Fetais/diagnóstico por imagem; Ecografia Prenatal; Veia Cava Inferior/anomalias congénitas; Veia Cava Inferior/diagnóstico por imagem; Trombose/diagnóstico por imagem

Keywords: Fetal Diseases/diagnostic imaging; Thrombosis/diagnostic imaging; Ultrasonography, Prenatal; Vena Cava, Inferior/abnormalities; Vena Cava, Inferior/diagnostic imaging

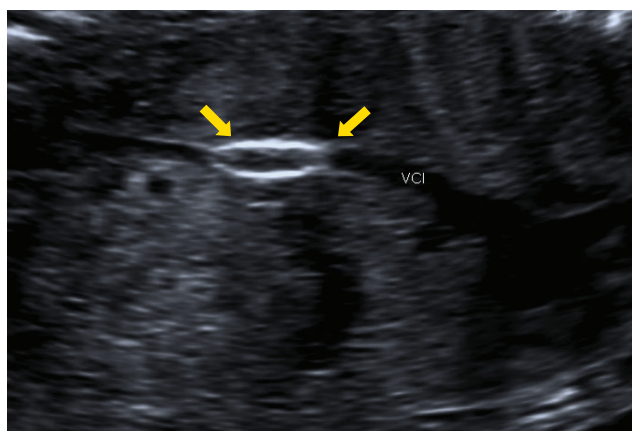


Figura 1 – Trombo calcificado no trajecto retrohepático da VCI

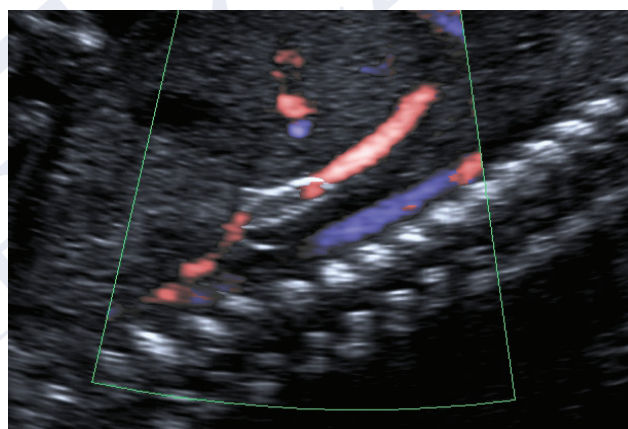


Figura 2 – Trajecto retrohepático da VCI revelando trombo e fluxo intermitente

Gestante de 37 anos, saudável, realizou ecografia morfológica que mostrou trombo calcificado de 10 x 3 mm no trajecto retrohepático da veia cava inferior (VCI) (Fig. 1) com fluxo intermitente (Fig. 2) e circulação colateral pela veia ázigos com vascularização renal normal. O estudo das trombofilias do casal foi negativo, tendo-se ainda excluído patologia hipertensiva, diabetes e infecção materna (incluindo a citomegalovírus), com vigilância posterior revelando estabilidade do trombo. O parto realizou-se às 38 semanas: recém-nascido masculino, 3715 gramas, índice de Apgar 9/10/10. O Doppler abdominal neonatal revelou VCI com imagem intraluminal calcificada bem como circulação colateral envolvendo o sistema ázigos, apresentando estudo das trombofilias normal. Actualmente, e com dois anos, a criança encontra-se assintomática, com indicação para profilaxia em caso de risco trombótico acrescido, como em contextos de imobilização prolongada. O diagnóstico pré-natal de trombose da VCI é raro, podendo ter etiologia materna, fetal ou idiopática.¹⁻³ A trombose concomitante da veia renal é comum, mas quando representa um achado isolado tem geralmente prognóstico favorável.^{2,3} É frequente o desenvolvimento de uma rede vascular colateral, associado a um bom processo adaptativo e desfecho neonatal.²

CONTRIBUTO DOS AUTORES

TA: Escolha das imagens. Elaboração do texto. Pesquisa bibliográfica.

NP, MB: Escolha das imagens. Pesquisa bibliográfica. Correção do texto.

PROTECÇÃO DE PESSOAS E ANIMAIS: Os autores declaram que os procedimentos seguidos estavam de acordo com os regulamentos estabelecidos pelos responsáveis da Comissão de Investigação Clínica e Ética e de acordo com a Declaração de Helsínquia da Associação Médica Mundial atualizada em 2013. **CONFIDENCIALIDADE DOS DADOS:** Os autores declaram ter seguido os protocolos do seu centro de trabalho acerca da publicação de dados. **CONSENTIMENTO INFORMADO:** Obtido. **CONFLITOS DE INTERESSE:** Os autores declaram não ter qualquer conflito de interesse relativamente ao presente artigo. **FONTES DE FINANCIAMENTO:** Sem fontes externas de financiamento para a

1. Serviço de Ginecologia e Obstetrícia. Centro Hospitalar e Universitário de Coimbra. Coimbra. Portugal.

2. Serviço de Obstetrícia. Centro Hospitalar Tondela Viseu. Viseu. Portugal.

✉ Autor correspondente: Tânia Ascensão. tania_ascensao@hotmail.com

Recebido: 14 de março de 2021 - Aceite: 13 de maio de 2021 - First published: 16 de junho de 2021

Copyright © Ordem dos Médicos 2021



realização deste artigo.

REFERÊNCIAS

1. Smorgick N, Herman A, Wiener Y, Halperin R, Sherman D. Prenatal thrombosis of the inferior vena cava and the renal veins. *Prenat Diagn.* 2007;27:603–7.
2. Boussicault G, Sentilhes L, Cipierre C, Lépinard C, Boudierlique C. Successful outcome of and idiopathic thrombosis of the fetal inferior vena cava. *Ultrasound Obstet Gynecol.* 2009;33:611-2.
3. Moreno A, Díaz J, Frontela C, Viñas O, López M. Trombosis fetal extensa de vena cava inferior y vena renal derecha. *Prog Obstet Ginecol.* 2014;57:172–5.

ACTA MÉDICA
PORTUGUESA