

COLECISTITE AGUDA ALITIÁSICA

Num Doente com Malária Grave

Dina CARVALHO, Carlos AZEVEDO, Rui COELHO, Alcina FERREIRA,
Paulo FIGUEIREDO, Lurdes SANTOS, António SARMENTO

RESUMO

Os autores apresentam um caso de um homem de 53 anos com diagnóstico de malária grave admitido na Unidade de Cuidados Intensivos de Doenças Infecciosas. Foi tratado com dihidrocloridrato de quinina endovenoso e doxiciclina e ao sexto dia desenvolveu um quadro agudo de colecistite alitiásica. Foi efectuada drenagem percutânea trans-hepática e evoluiu favoravelmente.

SUMMARY

ACUTE ACALCULOUS CHOLECYSTITIS In a Patient with Severe Malaria

The authors present a clinical case of a 53 years old male admitted in an ICU – DI (Intensive care Unit of Infectious Disease) with the diagnosis of severe malaria. He was treated with IV quinine di-hydrochloridate and doxycycline and developed on the sixth day an acute alithiasic cholecystitis. Transhepatic percutaneous drainage was performed and the patient had good clinical outcome.

D.C.: Serviço de Medicina Interna. Centro Hospitalar de Trás-os-Montes e Alto Douro. Vila Real. Portugal

D.C., C.A., R.C., A.F., P.F., L.S., A.S.: Unidade de Cuidados Intensivos e Internamento do Serviço de Doenças Infecciosas. Hospital de São João/Faculdade de Medicina. Porto. Portugal

INTRODUÇÃO

A colecistite aguda alitiásica (CAA) é uma patologia rara, constituindo 7 a 10% dos casos de colecistite aguda. Predomina em indivíduos do sexo masculino e com idade superior a 50 anos¹.

A ocorrência de CAA no contexto de sépsis grave já tem sido descrita², no entanto é rara na malária.

Os autores apresentam um caso de malária grave causado pelo *P. Falciparum* que ao sexto dia de internamento desenvolveu CAA.

CASO CLÍNICO

Homem de 53 anos, caucasiano, a trabalhar no Malawi desde há dois anos, encontrava-se em Portugal desde há oito dias. Foi admitido no Hospital de São João por quadro de febre, astenia e anorexia com sete dias de evolução. Tinha como antecedentes de relevo, a frequência da consulta do viajante antes da sua deslocação para Malawi, o cumprimento das vacinas sugeridas e a profilaxia com Mefloquina durante cinco meses. Não fazia nenhuma medicação regular e negava queixas durante a sua estada no Malawi.

No exame objectivo, à entrada no serviço de urgência, apresentava T arterial 94/52 mmHg, F cardíaca 124 bat/min, F respiratória 18 ciclos/min, Saturação 95% (FiO2 21%), Temperatura 37,8°C. Exame objectivo: consciente,

colaborante, orientado; pele e mucosas ictéricas e desidratadas; abdómen indolor à palpação mas com hepatomegalia de 2 cm abaixo do rebordo costal direito. Restante exame objectivo sem alterações.

Analiticamente (Quadros 1 e 2) destacava-se trombocitopenia, PCR elevada, insuficiência renal com hipocalemia, citólise hepática, hiperbilirrubinemia e aumento dos lactatos.

O Rx do tórax (Fig. 1) não apresentava alterações. A pesquisa de *Plasmodium* pela gota espessa detectou 10% de parasitemia – numerosos trofozoítos de *Plasmodium* com morfologia sugestiva de *Falciparum* e a pesquisa de antigénio *Plasmodium* foi positiva para *P. Falciparum* ou misto. Inicia tratamento com di-hidrocloridrato de quinina EV e doxiciclina.

No dia seguinte registou-se deterioração cognitiva, e agravamento neurológico (coma), tendo sido admitido na Unidade de Cuidados Intensivos do Serviço de Doenças Infecciosas (UCI-DI) com critérios de malária grave, de acordo com a definição da OMS³, e com disfunção multi-orgânica (hematológica, renal, hepática, cerebral).

No estudo analítico, efectuado na admissão da UCI-DI, apresentava (Quadros 1 e 2) anemia normocrômica normocítica, trombocitopenia, agravamento da insuficiência renal, citólise hepática e hiperbilirrubinemia. Em nova pesquisa de *P. Falciparum* observou-se 50% de parasitemia.

Após 48 horas da admissão na UCI-DI apresentava as

Quadro 1 - Parâmetros da bioquímica. SU – Serviço de Urgência. D- Dia de Internamento.

Parâmetros	SU	D1	D3	D6	D12	D18	D28
PCR (<3mg/L)	269	237	177	228	54,9	33,1	21,5
Ureia (0.1-0.5g/L)	0,74	0,62	1,3	1,5	0,99	0,84	0,50
Creat.(8-13mg/L)	15,7	16,9	28,8	32	23	20,1	22
Na (135-147meq/L)	136	134	137	137	139	142	144
K (3.5-5.1mEq/L)	3,4	4,2	4	4,7	3,6	3,9	3,8
Glicose (75-115g/L)	81	104		162	99	111	75
TGO (10-37U/L)	118	134	290	130	63	43	26
TGP (10-37U/L)	106	107	434	307	130	113	56
G GT (10-49U/L)	126	84	312	279	486	384	253
FA (44-155U/L)	72	69	130	163	212	183	165
LDH (135-225U/L)	673	839	566		424		434
BT (<12mg/L)	70,6	92	58	58	17,2	16	18,6
BD (<4mg/L)	15,1	49,2	31	33	7,8	5,2	7,1
PT (60-83g/L)		48,4	46	45	60,4	74,4	77,5
Albumina (38-51g/L)		26,6	17	16,5	22,3	29,5	37,3

Quadro 2 – Parâmetros do hemograma. SU – Serviço de Urgência. D- Dia de Internamento.

Parâmetros	SU	D1	D3	D6	D12	D18	D21	D28
Hb –g/L	15.1	11,2	11,8	7,7	8,5	9	9,7	10,9
Leucócitos	6.230	9.480	14.980	10.140	12.900	12.600	11.700	10.640
Neutrófilos	87,4%	59,6%	79,4%	73,1%	66,5%	65,3%	63,9%	57,9%
Plaquetas	15x10 ⁹	33x10 ⁹	48x10 ⁹	89x10 ⁹	373x10 ⁹	423x10 ⁹	487x10 ⁹	338 x10 ⁹
Esfref SP G. Espessa	10%	50%	40%	0%				
		<i>P. falciparum</i>						

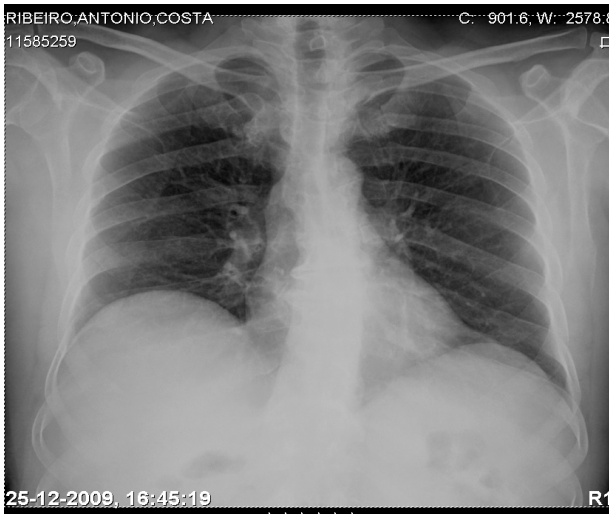


Fig. 1 - Rx tórax na admissão no SU.

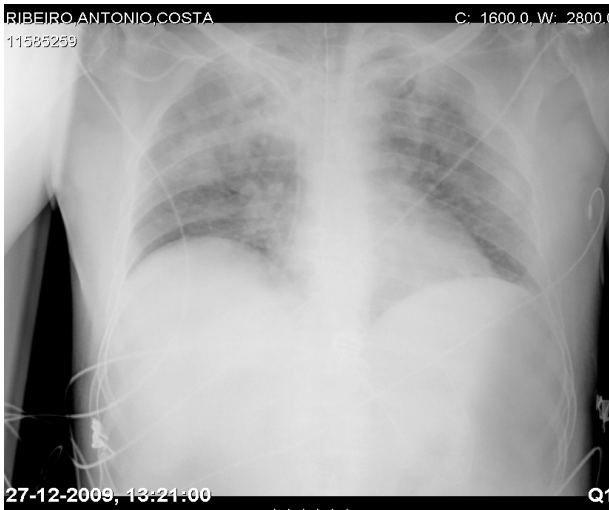


Fig. 2 - Rx tórax na admissão na UCI-DI

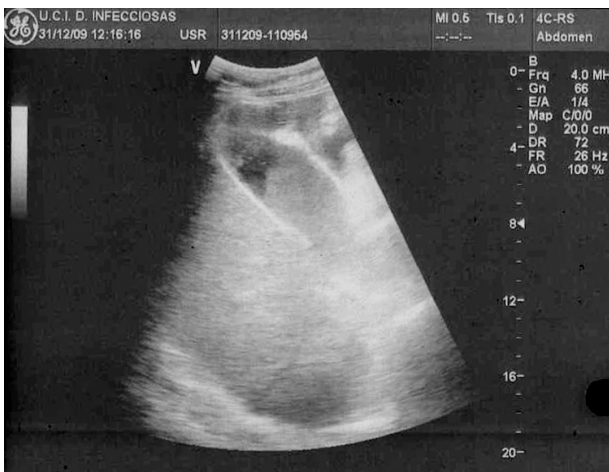

Fig. 3 - Ecografia abdominal – distensão vesicular, espessamento da parede e presença de lama biliar.

seguintes disfunções orgânicas:

- Disfunção neurológica (Escala de Coma de Glasgow 8)
- Disfunção respiratória sob forma de ARDS (Imagem 2)
- Disfunção cardiovascular, com necessidade de suporte vasopressor
- Insuficiência renal não oligúrica
- Disfunção hepática com agravamento das transaminases, fosfatase alcalina e gama GT (Quadro 1).
- Disfunção hematológica com anemia e trombocitopenia com necessidade de suporte transfusional de glóbulos vermelhos (Quadro 2).

Após a estabilização hemodinâmica, o doente manteve-se equilibrado, com apirexia ao terceiro dia. No sexto dia, surgiu febre de novo (38° C). Foi feito rastreio microbiológico (hemoculturas, urocultura, cultura de secreções brônquicas), Rx de tórax e ecografia hepática. Iniciou empiricamente, Piperacilina/Tazobactam. O Rx do tórax não revelava alterações de novo e a ecografia mostrou uma distensão da vesícula sem outros sinais, o que levantou dúvidas em relação ao diagnóstico de CAA, optando-se por continuar antibioterapia e fazer monitorização ecográfica. Após seis dias do início do antibiótico (12° dia internamento) manteve-se sub-febril e surgiu dor à palpação do hipocôndrio direito. Repetiu ecografia (Figura 3), visualizando distensão vesicular, espessamento da parede e sinal de Murphy positivo.

Decidiu-se, então, a drenagem percutânea e, foi enviado pus para cultura; ficou apirético em menos de 24 horas. Nas culturas, foi isolado nas secreções respiratórias e na urina *Escherichia coli* sensível à Piperacilina/Tazobactam, terapêutica que o doente já tinha iniciado; a cultura do líquido vesicular foi negativa. Ao quinto dia apresentava 10% de parasitemia e negatividade da pesquisa ao sexto dia.

Houve necessidade de suporte vasopressor durante três dias, ventilação mecânica durante 14 dias, e não foi necessário recorrer a técnica de suporte renal. Evidenciou-se uma melhoria clínica progressiva e ao 15° dia o doente é extubado. Teve alta da UCI-DI ao 18° dia. No internamento manteve evolução favorável com melhoria da função renal, da anemia e da trombocitopenia (quadros 1 e 2). Ao 21° dia internamento (nove dias com dreno), o dreno vesicular foi clampado e ao 28° dia (16 dias com dreno) realizou colangiografia pelo dreno que excluiu obstrução vesicular, do cístico e da via biliar principal. Após a colangiografia o dreno foi retirado e o doente teve alta orientado para a Consulta de Doenças Infecciosas e de Cirurgia Geral.

DISCUSSÃO

A colecistite aguda alitiásica é descrita em associação com muitos agentes infecciosos: *Leptospira spp*, *Salmonella spp*, *Vibrio cholerae*, *Coxiella Burnetti*, vírus Dengue, vírus Citomegálico, vírus Varicella zoster, vírus Epstein

Barr, vírus Hepatite A e *P. Falciparum*, *Cryptosporidium*, *Cândida spp.* Também tem sido descrita em doentes com Sida. Numa pesquisa na Pubmed encontram-se onze casos publicados de colecistite aguda alitiásica associada a *P. Falciparum*, seis em adultos e cinco em crianças⁴.

A fisiopatologia da colecistite alitiásica em associação com a malária permanece por esclarecer. No entanto alguns mecanismos poderão estar implicados: viscosidade biliar/estase biliar pela febre e desidratação, alteração da perfusão vesicular devido aos espasmos da ampola de Vater, endotoxemia e/ou lesão isquémica por microangiopatia devido à parasitemia⁵.

Em termos semiológicos há muitas vezes sobreposição das manifestações clínicas da própria malária e da CAA, o que pode levantar dúvidas no diagnóstico. No presente caso, a coincidência na diminuição da seditação na altura do diagnóstico permitiu documentar a defesa no hipocôndrio direito.

A ecografia abdominal é o primeiro exame a ser solicitado quando se suspeita de CAA tendo uma sensibilidade e especificidade que variam de 30 a 100%^{6,7}. Os critérios de diagnóstico são: espessamento da parede vesicular superior a 3 mm, distensão vesicular, sinal de Murphy positivo e a presença de líquido peri-vesicular na ausência de litiase⁸. A combinação de dois ou mais critérios favorecem o diagnóstico. No nosso caso estavam presentes três destes critérios.

Todos os casos descritos na literatura evoluíram favoravelmente sem necessidade de recorrer à intervenção cirúrgica, a maioria com monitorização clínica, fluidoterapia endovenosa (EV), antibióticos e anti maláricos (se estes ainda não tiverem terminado).

A drenagem da vesícula biliar por via percutânea trans-hepática constitui um procedimento seguro e eficaz como alternativa à cirurgia, principalmente em doentes com alto risco (patologia médica subjacente grave com instabilidade clínica importante). As complicações da drenagem percutânea trans-hepática descritas são: rotura do trato biliar, dor no local da punção, hemorragia ou deslocação do cateter⁹, não se tendo verificado nenhuma complicação no presente caso.

Na CAA, os microorganismos mais frequentemente isolados são a *Escherichia coli* (*E. coli*) e outras bactérias gram negativas entéricas¹⁰. No caso descrito acreditamos que o não isolamento de agente microbiano no líquido

vesicular se tenha devido à instituição terapêutica pré-punção. O isolamento da *E. Coli* nas secreções brônquicas e na urina faz-nos acreditar que o agente implicado na CAA tenha sido o mesmo.

CONCLUSÃO

Devemos ter presente o diagnóstico de CAA como uma das complicações possíveis, apesar de rara, da malária grave. A sobreposição das manifestações clínicas pode atrasar o diagnóstico.

Conflito de interesses:

Os autores declaram não ter nenhum conflito de interesses relativamente ao presente artigo.

Fontes de financiamento:

Não existiram fontes externas de financiamento para a realização deste artigo.

REFERÊNCIAS

1. KALLIAFAS S, ZIEGLER DW, FLANCAUM L, CHOBAN PS: Acute acalculous cholecystitis: incidence, risk factors, diagnosis, and outcome. *Am Surg* 1998; 64:471-5.
2. OWEN CC, JAIN R: Acute acalculous cholecystitis *Curr Treat Options Gastroenterol* 2005;8:99-104
3. World Health Organization: Guidelines for the treatment of Malaria. Geneva. WHO 2006
4. KAN FY, EL-HIDAY AH: Acute calculous cholecystitis complicating an imported case of mixed malaria caused by *Plasmodium falciparum* and *Plasmodium vivax*: a case report. *Int J of Infect Dis* 2009; doi:10.1016/j.ijid.2009.07.018
5. SHAPIRO MJ, LUCHTEFELD WB, KURZURKI JE: Acute acalculous cholecystitis in the critically ill. *Am Surg* 1994;60:335-9
6. PUC MM, TRAN HS, WRY PW et al: Ultrasound is not a useful screening tool for acute acalculous cholecystitis in critically ill trauma patients. *Am Surg* 2002;68:65-9
7. PELINKA LE, SCHMIDHAMMER R, HAMID L et al: Acute acalculous cholecystitis after trauma: a prospective study. *J Trauma Injury Infect Crit Care* 2003;55:323-329
8. BILHART LE. Acalculous cholecystitis, adenomatosis, cholesterosis, and polyps of the gallbladder. In: Sliesinger MH, Fordtran JS, editors. *Gastrointestinal and liver disease*. VI edn. Philadelphia: Saunders 1999;p.993-1005
9. CHOPRA S, DODD GD 3RD, MUMBOWER AL et al: Treatment of acute cholecystitis in non-critically ill patients at high surgical risk: comparison of clinical outcomes after gallbladder aspiration and after percutaneous cholecystostomy. *ARJ Am J Roentgenol* 2001;176:1025-31
10. SUMMERFIELD JA: Diseases of the gallbladder and bile ducts. Ledingham JGG Warrel DA ed. *Concise Oxford Textbook of Medicine*. Oxford University Press 2000;5.29:608-612