

ANGIO-TC DA DOENÇA CAROTÍDEA ATEROMATOSA

CARLA CONCEIÇÃO, TERESA PALMA, PEDRO EVANGELISTA
Unidade de Neurorradiologia. Hospital Fernando da Fonseca. Amadora. Sintra

RESUMO/SUMMARY

A angio-TC é uma técnica diagnóstica, que rapidamente se tem tornado uma modalidade importante para o estudo não invasivo neurovascular.

Os autores fazem uma revisão deste método, nomeadamente dos protocolos de aquisição e processamento das imagens e suas aplicações no estudo da doença oclusiva ateromatosa carotídea. Apresentam-se alguns casos ilustrativos e é igualmente efectuada uma revisão da literatura.

Palavras-chave: Angio-TC, estenose carotídea, ateromatose, AVC.

CT ANGIOGRAPHY IN ATHEROSCLEROTIC DISEASE OF THE CAROTID ARTERY

CT angiography is a diagnostic tool, which is rapidly becoming an important modality for non-invasive evaluation of the neurovasculature.

The aim of this article is to review this method, including acquisition and image processing protocols and its application for the evaluation of atherosclerotic stenosis of the carotid artery. Illustrative cases are shown and a revision of the literature is also made.

Key Words: CT angiography, carotid stenosis, atheromatosis, stroke.

INTRODUÇÃO

Desde o início da aplicação da Tomografia Computorizada (TC) na prática clínica por G. Hounsfield, nos anos 70, progressivos avanços tecnológicos tiveram lugar, quer no que respeita a métodos de aquisição das imagens, quer relativamente ao seu pós-processamento em estações de trabalho. Evoluções fundamentais foram a redução nos tempos de aquisição e reconstrução das imagens passando-se dos 4 a 5 minutos de tempos mínimos de corte nos aparelhos de primeira geração, para menos de um segundo nos aparelhos recentes, redução da colimação, aumento da resolução espacial, entre outras.

O progresso mais relevante e significativo foi o aparecimento e desenvolvimento da técnica helicoidal, a qual consiste na aquisição volumétrica de determinada região: existe uma aquisição de dados permanente através da rotação contínua da ampola e dos detectores em volta do corpo do doente em movimento helicoidal ou espiral, ao

mesmo tempo em que a mesa desliza sem parar através da abertura da gantry. Esta técnica permite o estudo de grandes volumes em curto espaço de tempo, estudo de doentes agitados, obtenção de reconstruções multiplanares e tridimensionais e, após administração de contraste via endovenosa, a realização de estudos de angiografia (angio-TC).

Para um correcto diagnóstico, tratamento e prognóstico de muitas patologias neurológicas ou neurocirúrgicas, é necessário uma adequada visualização das estruturas vasculares extra e intracranianas. A angiografia digital é o método de diagnóstico e de avaliação de eleição para a caracterização de tais estruturas e patologias, sendo contudo um método invasivo e com alguns riscos¹⁻³. Assim, existe nos últimos anos uma tendência progressiva para a utilização e desenvolvimento de técnicas diagnósticas não invasivas ou minimamente invasivas, como a angio-TC e a angio-RM, com vista a minimizar complicações e custos.

Pretende-se com este artigo demonstrar as potencialidades da angio-TC no estudo da doença oclusiva ateromatosa carotídea e efectuar uma revisão deste tema.

TÉCNICA

Os protocolos de angio-TC variam de instituição para instituição e, também, ao longo do tempo, aspectos estes relacionados com a variação e evolução tecnológica e experiência adquirida.

Na nossa instituição os exames são efectuados mediante uma aquisição helicoidal numa unidade de TC General Electrics Light Speed Plus (multislice, 4 cortes), utilizando os seguintes parâmetros: espessura de aquisição 1,25mm, espessura de reconstrução 0,63mm, pitch 0,75:1, 120 kV, 280 mA e 18 a 20 cm FOV. É administrado um volume total de 100 ml de contraste iodado não iónico (com concentração de 370 mg/ml) numa veia ante-cubital com um catéter de 18 ou 20 gauge, a um ritmo de infusão de 3 ml/segundo (utilizando-se um injector automático). A administração de contraste deve ser feita preferencialmente no membro superior direito, para evitar o possível aparecimento de artefactos originados por refluxo do contraste para veias homolaterais ao lado da injeção⁴.

O tempo de atraso entre o início da administração do contraste e o início da aquisição das imagens é determinado utilizando a técnica de detecção de *bolus* (*bolus tracking, smart-prep*), a qual permite a obtenção de imagens enquanto as artérias estão densamente opacificadas. Para o estudo dos vasos do pescoço (isolado ou associado ao estudo dos vasos intracranianos) esta detecção do pico de maior contraste é feita ao nível da crossa da aorta e para o estudo isolado dos vasos intracranianos no segmento cervical superior da artéria carótida interna, sendo contudo neste último caso mais falível. Na ausência desta técnica de detecção de *bolus*, a maior parte dos estudos usa tempos de atraso de cerca 20 segundos para os vasos do pescoço e 25 segundos para estudos intracranianos.

A aquisição é feita no sentido caudo-craniano, desde C6/C7 para o estudo dos vasos do pescoço e desde C1 para o estudo da circulação intracraniana, sendo o tempo total de aquisição entre 15-25 segundos. O doente deve ser instruído para não deglutir e respirar calmamente ou, idealmente, sustar a respiração.

RECONSTRUÇÃO

As imagens são posteriormente processadas numa estação de trabalho General Electrics Medical Systems AW 4.0, sendo possível efectuar reconstruções bi e tridimensionais, as quais podem ser rodadas e visualizadas de múltiplos ângulos e obliquidades; por rotina são

efectuadas reconstruções multiplanares - intensidade de projecção máxima (MPR-MIP) e tridimensionais restituição de volume (*volume rendering* – VR).

É também possível efectuar reconstruções curvilíneas ao longo do lúmen do vaso (de modo a *esticá-lo* em duas dimensões) e efectuar navegação endoscópica intra-luminal e reconstruções sombreado de superfície, apenas efectuadas esporadicamente (mais morosas).

Na maior parte dos casos existe uma visualização não só das artérias mas também das veias, designadamente da veia jugular interna, facto este que não é no entanto prejudicial.

Nestes estudos, é necessário ter em atenção os possíveis artefactos, nomeadamente de deglutição e de pulsação, originados em material de tratamento dentário e por refluxo de contraste para a veia jugular e outras veias homolaterais ao lado injectado^{4,5}.

APLICAÇÃO NA DOENÇA ATROSCLERÓTICA CAROTÍDEA

As aplicações clínicas da angio-TC em neuroradiologia são vastas, sendo contudo este método utilizado essencialmente para o estudo da doença oclusiva ateromatosa da bifurcação carotídea e detecção e caracterização de aneurismas cerebrais.

A ateromatose da bifurcação carotídea (artéria carótida primitiva) é uma importante causa de acidente vascular cerebral (AVC), o qual pode ser resultante de mecanismos oclusivos, embólicos ou hemodinâmicos (baixo fluxo)⁶. Está estabelecida uma relação entre o grau de estenose e o risco de AVC⁷⁻⁹, existindo também vários estudos que demonstram que doentes operados com estenose superior a 70% têm uma redução do risco absoluto de AVC¹⁰⁻¹³.

Em angio-TC os critérios utilizados para a quantificação da estenose são idênticos aos utilizados na angiografia digital, sendo o critério de NASCET o mais usado¹⁴. São classificadas em estenoses ligeiras, moderadas e graves e oclusão, consoante o seu grau é de 1 a 29%, 30% a 69%, 70% a 99% e 100%, respectivamente.

Existem na literatura inúmeros estudos comparativos entre a angio-TC e a angiografia digital no que respeita à quantificação das estenoses. A maior parte demonstra uma excelente correlação entre os dois métodos, com valores de concordância que variam entre os 82% e 98%¹⁵⁻²³. Esta concordância é maior nos doentes com estenose grave e oclusão, sendo contudo menor e mais variável nos doentes com estenose moderada e ligeira^{15,17,20,22,23}. Numa das maiores séries²², na qual foram avaliadas 128 carótidas, a concordância, sensibilidade e especificidade entre estes dois métodos na avaliação de estenoses graves foi de 98%,

93% e 100%, respectivamente.

Por outro lado, comparando o eco-doppler e a angio-TC, esta última apresenta melhor concordância com a angiografia digital^{20,23}, sendo a correlação com a angio-RM com administração de gadolínio sensivelmente idêntica¹⁷.

Alguns autores²⁴ defendem a existência de uma correlação entre a densidade da placa ateromatosa na angio-TC e as suas características histológicas e consequente instabilidade, a qual está mais frequentemente associada a placas hipodensas (relativamente ao músculo). No que respeita à irregularidade do lumen e às ulcerações, existem autores que atribuem à angio-TC uma boa capacidade para a sua detecção¹⁷, sendo que outros mostram mais reservas relativamente à identificação destas últimas^{24,25}.

Apesar desta técnica ser ideal para demonstrar a presença de calcificações na placa²⁴, estas podem dificultar uma correcta apreciação do grau de estenose nas imagens MPR-MIP, se forem circunferenciais e volumosas²⁵, devendo-se nestes casos analisar também as imagens de aquisição. Aliás, o cálculo correcto do grau de estenose deve ser efectuado com base na análise destas imagens de aquisição e não exclusivamente nas imagens de reformatação^{18,23,25,26}. Outro aspecto que pode constituir um factor de erro na quantificação da estenose é a existência de um lumen residual excêntrico e de morfologia não circular^{27,28}.

As principais desvantagens da angio-TC consistem na necessidade de administração de contraste e consequente possibilidade de riscos, apesar de mínimos^{29,30}, na utilização de radiação ionizante e na ausência de informação do sentido de fluxo, sendo contudo as duas primeiras compartilhadas com a angiografia digital.

As figuras 1 à 8b ilustram alguns casos de diferentes pacientes, com vários graus de estenose carotídea, visualizados em reconstruções 2D MPR-MIP e 3D VR.

OUTRAS APLICAÇÕES

Actualmente é possível efectuar em simultâneo e na mesma aquisição o estudo da circulação intracraniana, aspecto este que visa sobretudo a detecção de estenoses e oclusões ateromatosas nos principais segmentos arteriais³¹⁻³³. Neste campo, outra aplicação crescente é a sua utilização em situações de AVC agudo³⁴⁻³⁷, designadamente na selecção de doentes para terapêutica trombolítica^{38,39}.

Fora do campo da doença esteno-oclusiva aterosclerótica, a aplicação major da angio-TC é na detecção e caracterização de aneurismas intracranianos; outros exemplos de aplicações clínicas neurovasculares são a

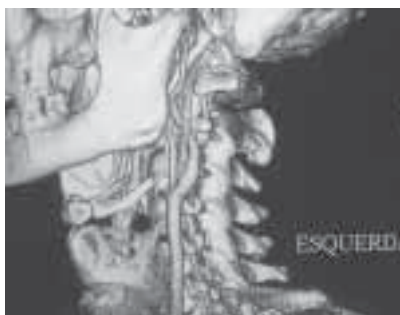

Fig. 1a - Bifurcação normal da artéria carótida esquerda, visualizada em reconstrução 3D VR.

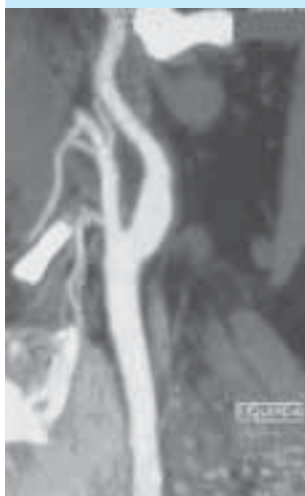


Fig 1b - Bifurcação normal da artéria carótida esquerda, visualizada em reconstrução 2D MPR-MIP.

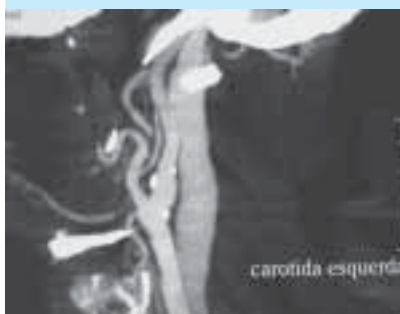


Fig. 2 - Estenose ligeira da bifurcação carotídea esquerda, visualizada em reconstrução 2D MPR-MIP.

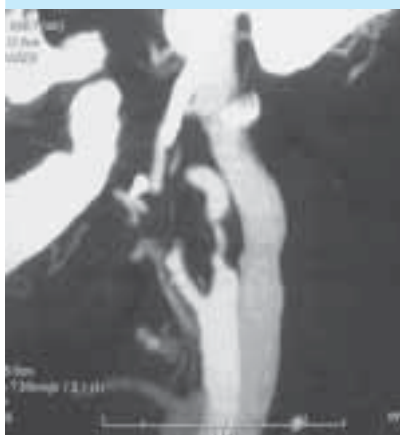

Fig. 3 - Estenose marcada da bifurcação carotídea esquerda, visualizada em reconstrução 2D MPR-MIP.

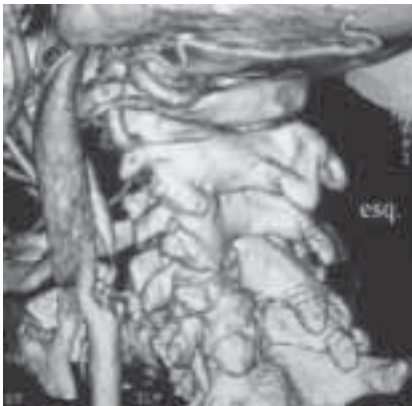

Fig. 4 - Estenose marcada da bifurcação carotídea esquerda, visualizada em reconstrução 3D VR.

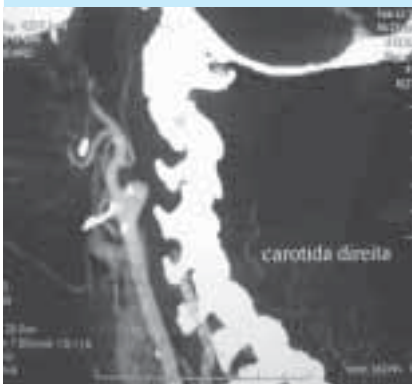

Fig. 5 - Oclusão da bifurcação carotídea direita, visualizada em reconstrução 2D MPR-MIP.

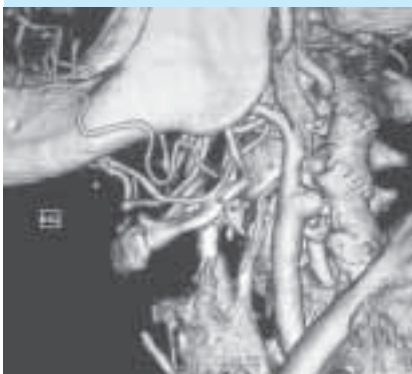


Fig. 6 - Oclusão da bifurcação carotídea esquerda, visualizada em reconstrução 3D VR.

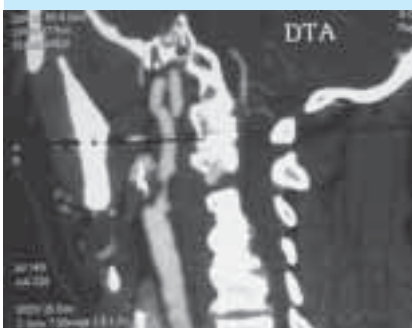


Fig. 7 - Estenose marcada da bifurcação carotídea direita associada a ulceração pósterio-inferior, visualizada em reconstrução 2D MPR-MIP.

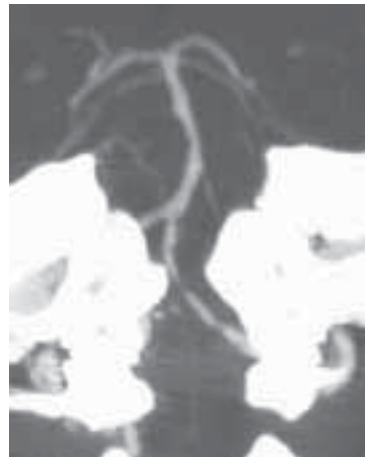


Fig. 8a - Estenoses intracranianas multi-segmentares vertebro-basilares, visualizadas em reconstrução 2D MPR-MIP.

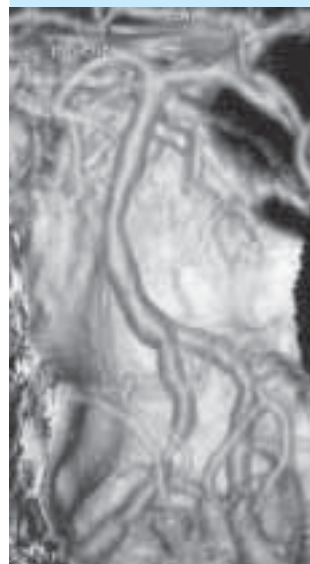


Fig. 8b - Estenoses intracranianas multi-segmentares vertebro-basilares, visualizadas em reconstrução 3D VR.

detecção de vasoespasmó pós-hemorragia subaracnoideia, estudo de malformações vasculares, trombozes venosas, avaliação de dissecções e de lesões vasculares traumáticas.

CONCLUSÃO

A angio-TC é uma técnica diagnóstica minimamente invasiva, útil e com aplicações clínicas vastas para a avaliação da neurovasculatura, designadamente para a detecção, caracterização e quantificação das estenoses ateromatosas da região da bifurcação carotídea. Nesta área, os estudos demonstram uma excelente correlação entre a angio-TC e outros métodos, sobretudo em doentes com estenoses graves.

AGRADECIMENTOS

Os autores agradecem aos colegas do Serviço de Neurologia, bem como aos técnicos do Serviço de Imagiologia do Hospital Fernando da Fonseca.

BIBLIOGRAFIA

1. HEISERMAN JE, DEAN BL, HODAK JA et al: Neurologic complications of cerebral angiography. *AJNR* 1994;15(8):1401-7
2. CLOFT HJ, JOSEPH GJ, DION JE: Risk of cerebral angiography in patients with subarachnoid hemorrhage, cerebral aneurysm, and arteriovenous malformation: a meta-analysis. *Stroke* 1999; 30(2): 317-20
3. JOHNSTON DC, CHAPMAN KM, GOLDSTEIN LB: Low rate of complications of cerebral angiography in routine clinical practice. *Neurology* 2001; 57(11):2012-4
4. BARMEIR E, TANN M, ZUR S, BRAUN J: Improving CT angiography of the carotid artery using the "right" arm. *AJR* 1998; 170(6): 1657-8
5. TAKAHASSHI M, ASHTARI M, PAPP Z et al: CT angiography of carotid bifurcation: artefacts and pitfalls in shaded-surface display. *AJR* 1997; 168(3): 813-817
6. OGATA J, MASUDA J, YUTANI C, YAMAGUCHI T: Rupture of atheromatous plaque as a cause of thrombotic occlusion of stenotic internal carotid artery. *Stroke* 1990; 21(12): 1740-5
7. NORRIS JW, ZHU CZ, BORNSTEIN NM, CHAMBERS BR: Vascular risks of asymptomatic carotid stenosis. *Stroke* 1991; 22(12): 1485-90
8. NORRIS JW, ZHU CZ: Silent stroke and carotid stenosis. *Stroke* 1992; 23(4): 483-5
9. MACKEY AE, ABRAHAMOWICZ M, LANGLOIS Y et al: Outcome of asymptomatic patients with carotid disease. Asymptomatic Cervical Bruit Study Group. *Neurology* 1997; 48(4): 896-903
10. North American Symptomatic Carotid Endarterectomy Trial Collaborators: Beneficial effect of carotid endarterectomy in symptomatic patients with high-grade carotid stenosis. *N Engl J Med* 1991; 325(7): 445-53
11. BARNETT HJ, TAYLOR DW, ELIASZIW M et al: Benefit of carotid endarterectomy in patients with symptomatic moderate or severe stenosis. North American Symptomatic Carotid Endarterectomy Trial Collaborators. *N Engl J Med* 1998; 339: 1415-25
12. ROTHWELL PM, GUTNIKOV SA, WARLOW CP; European Carotid Surgery Trialists'Collaboration: Reanalysis of the final results of the European Carotid Surgery Trial. *Stroke* 2003; 34(2): 514-23
13. FOX DJ JR, MORAN CJ, CROSS DT 3RD et al: Long-term outcome after angioplasty for symptomatic extracranial carotid stenosis in poor surgical candidates. *Stroke* 2002; 33(12): 2877-80
14. FOX AJ: The role of angiography in the assessment of atherosclerotic disease. Assessment of the carotid bifurcation. *Neuroimaging Clin N Am* 1996; 6(3): 645-9
15. LINK J, BROSSMANN J, GRABENER M et al: Spiral CT angiography and selective digital subtraction angiography of internal carotid stenosis. *AJNR* 1999; 17(1): 89-94
16. MAGARELLI N, SCARABINO T, SIMEONE AL et al: Carotid stenosis: a comparison between MR and spiral CT angiography. *Neuroradiology* 1998; 40(6): 367-73
17. RANDOUX B, MARRO B, KOSKAS F et al: Carotid artery stenosis: prospective comparison of CT, three-dimensional gadolinium-enhanced MR and conventional angiography. *Radiology* 2001; 220(1): 179-85
18. MARCUS CD, LADAM-MARCUS VJ, BIGOT JL, CLEMENT C, BAEHREL B, MENANTEAU BP: Carotid arterial stenosis: evaluation at CT angiography with the volume-rendering technique. *Radiology* 1999; 211(3): 775-80
19. LECLERC X, GODEFROY O, LUCAS C et al: Internal carotid arterial stenosis: CT angiography with volume-rendering. *Radiology* 1999; 210(3): 673-82
20. LINK J, BROSSMANN J, PENSELIN V, GLUER CC, HELLER M: Common carotid artery bifurcation: preliminary results of CT angiography and colour-coded duplex sonography compared with digital subtraction angiography. *AJR* 1997; 168(2): 361-5
21. CUMMING MJ, MORROW IM: Carotid artery stenosis: a prospective comparison of CT angiography and conventional angiography. *AJR* 1994; 163(3): 517-23
22. SAMESHIMA T, FUTAMI S, MORITA Y et al: Clinical usefulness of and problems with three-dimensional CT angiography for the evaluation of atherosclerotic stenosis of the carotid artery: comparison with conventional angiography, MRA and ultrasound sonography. *Surg Neurol* 1999; 51(3): 300-9
23. ANDERSON GB, ASHFORTH R, STEINKE DE, FERDINANDY R, FINDLAY JM: Ct angiography for the detection and characterization of the carotid artery bifurcation disease. *Stroke* 2000; 31(9):2168-74
24. OLIVIER TB, LAMMIE GA, WRIGHT AR et al: atherosclerotic plaque at the carotid bifurcation: Ct angiographic appearance with histopathologic correlation. *AJNR* 1999; 20(5): 897-901
25. PAPP Z, PATEL M, ASHTARI M et al: Carotid artery stenosis: optimization of CT angiography with a combination of shaded surface display and source images. *AJNR* 1997; 18(4): 759-63
26. DIX JE, EVANS AJ, KALLMES DF, SOBEL AH, PHILLIPS CD: Accuracy and precision of CT angiography in a model of carotid artery bifurcation stenosis. *AJNR* 1997; 18(3): 409-15
27. PORSCHE C, WALKER L, MENDELOW D, BIRCHALL D: Evaluation of cross-sectional luminal morphology in carotid atherosclerotic disease by use of spiral Ct angiography. *Stroke* 2001; 32(11):2511-15
28. HIRAI T, KOROGI Y, ONO K et al: Maximum stenosis of extracranial internal carotid artery: effect of luminal morphology on stenosis measurement by using CT angiography and conventional DSA. *Radiology* 2001; 221(3): 802-9
29. COCHRAN ST, BOMYEA K, SAYRE JW: Trends in adverse events after IV administration of contrast media. *AJR* 2001; 176(6): 1385-8
30. BUSH WH, SWANSON DP: Acute reactions to intravascular contrast media: types, risk factors, recognition, and specific treatment. *AJR* 1991; 157(6): 1153-61
31. HIRAI T, KOGORI Y, ONO K et al: Prospective evaluation of suspected stenooclusive disease of the intracranial artery: combined MR angiography and CT angiography compared with digital subtraction angiography. *AJNR* 2002; 23(1): 93-101
32. SUWANWELA N, PHANTHUMCHINDA K, SUWANWELA N: Transcranial doppler sonography and CT angiography in patients with atherothrombotic middle cerebral artery stroke. *AJNR* 2002; 23(8): 1352-55
33. SKUTTA B, FURST G, EILERS J, FERBERT A, KUHN FP: Intracranial stenooclusive disease: double-detector helical CT angiography versus digital subtraction angiography. *AJNR* 1999; 20(5): 791-9
34. VERRO P, TANENBAUM L, BORDEN NM, SEN S, ESHKAR N: CT angiography in acute ischemic stroke, preliminary results. *Stroke* 2002; 33(1): 276-8
35. EZZEDDINE M, LEV MH, MCDONALD CT et al: CT angiography with whole brain perfused blood volume imaging. Added clinical value in the assessment of acute stroke. *Stroke* 2002; 33(4): 959-66
36. NABAVI DG, KLOSKA SP, NAM EM et al: MOSAIC: Multimodal stroke assessment using computed tomography. Novel diagnostic approach for the prediction of infarction size and clinical outcome. *Stroke* 2002 Dec; 33(12): 2819-26
37. SHRIER DA, TANAKA H, NUMAGUCHI Y, KONNO S, PATEL U, SHIBATA D: CT angiography in evaluation of acute stroke. *AJNR* 1997; 18(6): 1011-20
38. WILDERMUTH S, KNAUTH M, BRANDT T, WINTER R, SARTOR K, HACKE W: Role of CT angiography in patient selection for thrombolytic therapy in acute hemispheric stroke. *Stroke* 1998; 29(5): 935-8
39. LEV MH, FARKAS J, RODRIGUEZ VR et al: CT angiography in the rapid triage of patients with hyperacute stroke to intraarterial thrombolysis: accuracy in detection of large vessel thrombus. *J Comput Assis Tomogr* 2001; 25(4): 520-8